ÜBER

ANGEBORENE ERKRANKUNGEN

DES

CENTRAL-NERVENSYSTEMS.

VON

DOCENT DR. G. ANTON

ASSISTENT DER KLINIK HOFRATH MEYNERTS.

MIT 7 TEXTFIGUREN, 1 LICHTDRUCK- UND 2 LITHOGRAPHIRTEN TAFELN.

WIEN, 1890.

ALFRED HÖLDER

K. U. K. HOF- UND UNIVERSITÄTS-BUCHHÄNDLER

ROTHENTHURMSTRASSE 15.

Alle Rechte vorbehalten.

Druck von Friedrich Jasper in Wien.

R32706

Für die Kenntniss und Erkenntniss der Krankheiten des Centralnervensystems haben die angeborenen Erkrankungen dieses Organs eine zunehmende Bedeutung und Beachtung errungen.

Es kommt auf diesem Gebiete in besonderem Masse allen entwicklungsgeschichtlichen und anatomischen Ergebnissen praktisch-klinische Bedeutung zu; und das Studium der Störungen im Centralnervensystem vor dessen abgeschlossener Entwicklung hat nach beiden Richtungen Fortschritte gebracht, ausserdem auch mit Flechsig[1]) fundamentalen Arbeiten eine neue Methode anatomischer Forschung angebahnt.

Es liegen auch nervösen Erkrankungen Erwachsener häufig die Folgen von in früher Kindheit oder fötal abgelaufenen Krankheitsprocessen zu Grunde, deren Ignoriren ein volles Verständniss der ersteren ausschliesst.

Hieher gehören alle entzündlichen und nekrotischen Vorgänge in dem sich noch entwickelnden Gehirne, und die Hydrocephalien, kurz alle Entwicklungsstörungen, deren Ursachen im Foetus oder auch ausserhalb desselben lagen; von Functionsstörungen besonders die des Bewegungsapparates, i. c. die angeborenen Ataxien, Spasmen und Lähmungen, endlich die Summe aller psychischen Defecte, die unter dem Sammelnamen Idiotie zusammengefasst werden.

Inwieweit auch die späteren Erkrankungen des Centralnervensystems an Reste von solchen aus erster Kindheit, oder aus der Fötalzeit sich anschliessen, inwieweit letztere auch die Neigung zu späteren nervösen Erkrankungen bedingen, dies zu klären, scheint wohl eine der schwierigsten Aufgaben auf dem Gebiete der pathologischen Forschung zu sein.*)

Mit dem Ausdrucke congenitale Erkrankungen des Centralnervensystems fasst der Sprachgebrauch alle Erkrankungen, die das Organ vor

*) Hierüber: Fr. Schulze, Virchow, Archiv 70. — Kahler u. Pick, Arch. für Psych. VIII. — Schiff, Atelectasis med. spin. Pflügers Arch. 21.

seiner Fertigstellung treffen, also auch die in der ersten Kinderzeit zusammen.

Die im eigentlichen Sinne des Wortes congenitalen, »mit dem Träger zugleich erzeugten« Erkrankungen entziehen sich noch völlig unserer Kenntniss.

Weiter gliedert sich von den angeborenen Schädigungen des Nervensystems von selbst die wichtige Gruppe davon ab, welche durch die Geburt selbst gesetzt werden, und die dadurch bedingten Entzündungen, Blutungen, Erweichungen und Schädelverbildungen sammt den Folgezuständen.

Sie haben in England am meisten Beachtung und Bearbeitung gefunden.

Mitschel[2]) stellte Nachforschungen an und konnte bei 494 Idioten 57mal schädigende Momente bei der Geburt positiv nachweisen; 22 waren mittelst Zangen extrahirt, wovon neun Kinder nachweislich durch längere Zeit Zangeneindrücke am Kopfe zeigten; vier waren abnorm rasch geboren, vier waren durch Wendung zur Welt gebracht, sechs in Beckenendlage geboren, eilf waren Zwillinge, neun vorzeitig geboren; scheintodt (asphyktisch) geboren waren 29.

Gowers[3]) fand, dass in 26 Fällen von Geburtslähmungen 16 davon erstgeborene waren. Von den übrigen zehn waren sechs Steissgeburten; in den übrigen vier Fällen war die Geburt nachweislich eine schwierige, bei zwei der letzteren Fälle hatten die Mütter bei der vorhergehenden Entbindung durch protrahirte Geburt das Kind todt zur Welt gebracht.

Der genannte Autor constatirte auch, unterstützt durch die Untersuchungen von Frau Dr. Sarah, Nc. Nutt, die bemerkenswerthe Thatsache, dass bei Blutungen an der Convexität, wie sie bei schweren Geburten so häufig sind, dieselben zumeist beiderseits stattfinden, am ausgiebigsten in der Scheitelregion, also über den motorischen Centren der Gehirnrinde; dass die Obduction von Kindern, welche gleich nach der Geburt starben, Blutungen und Läsionen c. an denselben Stellen der Oberfläche (Scheitelgegend) zeigte, welche bei länger lebenden Kindern die Folgeveränderungen, Schrumpfung, Sklerosirung, Verschmälerung der Gyri aufwiesen; endlich, dass die der Medianlinie des Gehirnes näher gelegenen Theile der Scheitelregion, also die Innervationscentren der Beine, in der Regel stärker lädirt waren.

Verhältnissmässig noch wenig klargelegt sind die Folgezustände der typischen Geburtstraumen des Schädels bei operativen Eingriffen; doch liegt es nicht im Rahmen der vorliegenden Mittheilung, darauf einzugehen, was wir hierüber wissen und vermuthen.

Wir wollen vielmehr zur dritten, grossen Gruppe der angeborenen Erkrankungen uns wenden, welche während des intrauterinen Lebens das Centralnervensystem treffen.

Auch auf diesem Gebiete ist unsere Kenntniss insoferne mangelhaft, als wir fast nie die Erkrankung selbst, sondern nur deren Folgen als Entwieklungsstörungen zur Untersuchung bekommen.

Die Funetionsstörungen und Symptome, welche durch letztere gesetzt werden, können bei der Geburt und der ersten Lebenszeit latent sein, gewissermassen eine potentielle nieht aetuelle Störung bedingen, die erst später zum Ausdrucke kommt; denn das Gehirn ist bekanntlich auch naeh der Geburt nieht voll entwickelt, und die einzelnen Bahnen und Centren werden erst in einer gewissen Reihenfolge brauchbar zur Mitbetheiligung bei den Leistungen dieses Organons.

»Es war eine Zeit, wo der Nachweis, dass eine Krankheit angeboren ist, zugleich für einen genügenden Aufsehluss über das Wesen derselben gehalten wurde«, klagte Gowers.

Auch in der Psychiatrie, wo die Reihe der Symptome einer Krankheit oft Jahrzehnte auseinanderliegt, hat man seit langem der Nöthigung Rechnung getragen, den Beginn und Ursprung mancher Erkrankung bis zur Geburt und noch weiter zurück zu verlegen, und bei vielen derselben sich allzu genügsam mit den Worten Disposition und Heredität begnügt.

Naeh dem eingangs Gesagten nun erschien es mir sehr wünschenswerth, einen belehrenden Fall angeborener Gehirn-Rüekenmarkserkrankung mit Mikroeephalie genauer zu untersuchen und zu erläutern, dessen Bearbeitung mir durch die Güte und Förderung des Herrn Obersanitätsrathes Profess. Dr. Weichselbaum ermöglicht wurde.

Das davon betroffene Kind hatte ich eine Zeit vorher mit gütiger Erlaubniss des Herrn Primarius Dr. v. Heim im hiesigen Josefs-Kinderspital untersucht und der k. k. Wiener Gesellschaft der Aerzte vorgestellt.*)

Die Daten waren damals folgende:

Josefa St. . . . . 15monatliche Bauerntochter, ist das vierte Kind völlig gesunder Eltern.

Zwei von diesen Kindern starben in früher Jugend an nieht festzustellenden Krankheiten; eines lebt und ist gesund; die Mutter gibt an, dass alle ihre Kinder wohlgestaltet waren bis auf das vorliegende.

Das Kind wurde am normalen Ende der Sehwangerschaft geboren, die vom ersten Drittel an durch Unterleibsschmerzen, die sich namentlich bei Bewegungen und Anstrengungen bemerkbar maehten, gestört war; erst drei Tage nach der Geburt hörten diese Schmerzen auf. Das Kind kam in Gesichtslage zur Welt, die Geburt ging trotzdem besonders leicht und sehnell von statten; gleiehzeitig aber ging auch eine viel kleinere todte Frueht mit ab, naeh Sehätzung der Hebamme

*) Authentischer Bericht in der Wiener klin. Wochenschrift 1889, Nr 5.

von der Grösse eines circa dreimonatlichen Foetus, über die Menge des Fruchtwassers wurde leider nichts erhoben. Sofort nach der Geburt fiel allen die Kleinheit des Kopfes auf. Derselbe soll besonders am Hinterhaupte wie abgestutzt gewesen sein; doch habe derselbe seither zugenommen und gerade die Gegend des Hinterhauptes soll sich merklich vorgewölbt haben. Die Mutter bemerkte bald die ungeschickten Bewegungen des Kindes, besonders das ungeschickte Erfassen der Brust, »es sei ganz holzig geworden«; ebenso bemerkte sie, dass es schiele.

Es hatte seit Anbeginn fast gar kein Schlafbedürfniss und weinte sehr viel; lachend wurde es nie gesehen.

Die Untersuchung, welche der Vorstand des Kinderspitals St. Josef, Herr Primarius Dr. Heim, freundlichst ermöglichte, ergab folgenden Befund:

J. St. ist ein auffallend schwächliches, 61 cm langes Kind, an dem, abgesehen vom Schädel, keine Skeletverbildungen zu bemerken sind.

Der Schädel ist sehr klein, leicht asymmetrisch, indem die linke Stirnscheitelgegend flacher ist als rechts. Der hintere Kopftheil ist verhältnissmässig besser entwickelt als die flache, schmale Stirnschuppe.

Der ganze Kopf ist wegen Contractur der Nackenmuskel nach rückwärts gebeugt, was den ohnedies überwiegend grossen Gesichtsantheil noch prominenter erscheinen lässt.

Die Orbitalbögen sind links deutlicher entsprechend der Abflachung der Stirngegend.

Die Ohren sind 5 cm lang, also relativ gross.

Der Kopfumfang über den Bögen der Augenhöhle genommen 320 mm.

(Bei einem gleich alten normalen Knaben 497*) mm).

(Bei Neugeborenen 340 mm).

Es besteht Strabismus convergens; die Facialis-Innervation ist symmetrisch.

Von Zähnen sind erst die zwei mittleren unteren Schneidezähne sichtbar. Der harte und der weiche Gaumen sind adäquat entwickelt.

Die Carotis scheint nur rechts als dünnes Gefäss tastbar, links in vivo nicht nachweisbar zu sein.

Die Sehnervenpapillen sind beiderseits glänzend weiss.

Die Arterien auf denselben enge, weniger die Venen.

Die Herztöne sind kräftig, der Befund am Herzen normal.

Der Brustkorb ist gut gewölbt, hat 41 cm Umfang in der Höhe der Mamilla, 43 cm in der Ebene des Schwertfortsatzes.

*) Nach Bednař: Lehrbuch der Kinderkrankheiten. Die Zahlen bezüglich des gleich alten Kindes erscheinen nach den Messungen anderer Autoren zu hoch (Liharzik, Benedikt).

Es besteht starke inspiratorische Einziehung in den Intercostalräumen der letzten wahren Rippen beiderseits, über beiden Lungen spärliches Rasseln und Schnurren.

Am stark gewölbten Bauche ist eine Nabelhernie mit sehr kleiner Oeffnung constatirbar.

Die gesammte Musculatur, besonders die des Nackens und der Extremitäten ist sehr rigid. Die Ellbogen, die Hüft- und Kniegelenke sind fast permanent in rechtwinkeliger Beugestellung, die Oberarme sind fest an den Thorax angezogen.

Die Händchen zur Faust geballt, die Finger stark gebeugt, in die Hohlhand eingegraben.

Am meisten betroffen ist die linke obere und die rechte untere Extremität. Die Contracturen lassen sich nur mit relativ grosser Gewalt beheben, am rechten Oberschenkel scheint schon dauernde Verkürzung der Flexoren vorhanden zu sein. Nach Lösung der Contracturen stellen diese sich erst allmählich wieder ein.

Die Kniesehnenreflexe sind beiderseits gesteigert, zeitweilig ist auch ein Dorsalclonus bei forcirter Beugung des Fusses auslösbar.

Von der Bauchhaut sind keine Reflexe zu erzielen.

Das Kind zeigt keine Spuren von Intelligenz. Es weint sehr häufig, besonders bei Berührung oder irgendwelchen Eingriffen. Hunger und Durst scheinen auf sein Verhalten keinen Einfluss zu haben; es saugt und schluckt ungeschickt. Häufig gähnt es.

Ueber sein Sehvermögen ist nur constatirbar, dass es im Dunkeln schreit und nach dem Lichte sich wendet. Nie fixirt der Blick irgend einen Gegenstand.

Ein plötzliches Anrufen unterbricht mitunter das Weinen.

Bei Schmerzreizen und Kitzeln an der Sohle schreit es, nie kommt eine zweckmässige Abwehrbewegung zu Stande.

Es wurde damals hingewiesen, dass dieser Fall durch seine weit über die Schädelkleinheit hinausgehenden Functionsstörungen geeignet ist, im Sinne der neueren Autoren die Aufmerksamkeit von der Schädelkapsel weg auf das Gehirn zu lenken.

Es wurde eine congenitale Encephalitis angenommen und wegen des Symptomencomplexes einer spastischen Spinalparalyse auf eine Läsion der Pyramidenbahnen geschlossen; weiterhin wurde hingewiesen auf die Wahrscheinlichkeit einer Verengerung der Hirnblutgefässe, speciell der Carotis interna.

Von der am 26. December 1888 durch Herrn Prof. Weichselbaum vorgenommenen Obduction geben wir von Befunden an den übrigen Organen auszugsweise Folgendes wieder:

»Die Carotis communis ist beiderseits abnorm dünn. Die Uebergänge der Rippenknorpel zu den Rippenknochen zeigen leichte Auftreibungen.

An der rechten Lunge fehlt der Mittellappen, auch die Scheidung in einen Ober- und Unterlappen ist daselbst nur theilweise ausgesprochen, und soweit solche Lappen bestehen, sind sie miteinander bindegewebig verwachsen.

An beiden Lungen ist die Scheidung in Lobuli sehr deutlich. Beiderseits eitrige Bronchitis und Lobulärpneumonie; die rechte Pleura von zarten Fibringerinnungen beschlagen.

An den Nieren sind noch deutliche Spuren von Lappung vorhanden.

Die übrigen Organe, speciell das Herz und die Hauptgefässe zeigen normalen Befund.«

Schädel.

Der Schädel ist auffallend klein, doch betrifft dies in weit höherem Masse die Schädelkapsel als das Gesichtsskelett.

Die Form des Hirnschädels ist rund, im vorderen Antheile durch stärkere Abflachung der linken Stirnscheitelgegend asymmetrisch.

Die linke Schläfeschuppe und Schläfegegend ist stark vorgewölbt, bedeutend stärker als an der rechten Seite, woselbst sogar das Grenzgebiet des Schläfebeins, Hinterhauptbein und Scheitelbein, stark abgeflacht erscheinen.

Derart ist die Diagonale des Schädelgehäuses von links vorne nach rechts hinten beträchtlich kürzer als die anderseitige, und der Schädel scheint in ersterer Richtung zusammengedrückt.

Das Stirnbein, stark schief nach rückwärts gestellt, ist von der Nasenwurzel bis zur vorderen Fontanelle durch die wohlerhaltene Stirnnaht in zwei Hälften getheilt, deren linke schmäler als die rechte ist; beide sind flach, so dass von den Stirnhöckern keine Andeutung vorhanden ist; links entspricht denselben sogar eine seichte, über das linke Stirnbein verlaufende Grube.

Die grosse Fontanelle ist noch wohl erhalten, fast ein Dreieck bildend, dessen Basis 20 mm, dessen Höhe 30 mm beträgt.

Die typischen Nähte sind alle erhalten, doch muss sofort hervorgehoben werden, dass sie diesen Namen insoferne nicht verdienen, als die ineinandergreifenden Zacken fehlen und die aneinanderstossenden Schädelknochen stellenweise fast mit geraden Linien sich berühren, mit Ausnahme der die Lambdanaht formirenden.

Die ganze Linie der Pfeilnaht ist eine nur wenig gebogene, die Gegend derselben leicht kammartig erhoben. Die von ihr abgehenden

Aeste der Coronarsutur und der Sutura lambdoidea verlaufen fast genau in der Querebene.

Auch an den Scheitelbeinen fehlen die Scheitelhöcker vollständig. Das Hinterhauptbein ist im Verhältnisse gut entwickelt, ausgebaucht, besonders in den basalen Antheilen; vom hinteren Rande des Foramen occipit. magnum steigt die Hinterhauptschuppe fast senkrecht empor.

Beim Abnehmen des Schädeldaches fiel sofort auf die enorme Verdickung der Knochen der Stirnschuppe, welche an der Durchsägungsstelle (1 cm ober dem Orbitalbogen) 5—8 mm betrug, und die auffällige Dünne der flachen Antheile des Hinterhauptbeines (bis unter 1 mm an der Sägefläche); letzteres zeigte an der Fontanellegegend und entlang der Ansatze des Tentorium kammige Verdickungen.

Die hintere Schädelgrube war symmetrisch, geräumig, normal formirt.

Die mittlere Schädelgrube war beiderseits leicht abgeflacht, rechts (Fig. I, Tafel 1) um weniges seichter; ihre vordere Grenzlinie, die normal fast wagrecht gezogen ist, verläuft hier stark nach vorne.

Die dadurch schmale vordere Schädelgrube ist noch dadurch verengert, dass die Knochen der Sattellehne wulstig nach vorne ragen, und die Orbita mit sehr starkem Bogen in die Schädelhöhlung sich hineinwölbt. Durch letzteren Umstand ist die Grube des Riechnerven in einen tiefen Trichter verwandelt (Fig. 1).

Die harte Hirnhaut war sehr verdickt, entlang ihrer Oberfläche am Schädeldache durch ablösbare fibröse Verwachsungen angeheftet. Ihre Verdickung imitirte fast genau die der Schädelknochen, insoferne als sie an den vorderen, besonders den Stirntheilen am stärksten ausgeprägt erschien, an den rückwärtigen Partien der hinteren Schädelgrube eine dünne durchscheinende Haut war.

Die grosse sagittale Gehirnsichel war stark verkümmert; erst vor Beginn des Tentorium cerebelli bildet sie eine 7 mm weite Hervorragung, die sich nach vorne zu rasch zu einer einfachen fibrösen Leiste verkleinerte.

Der Sinus venos. war dselbst als ein winziger, blutführender Hohlraum eben noch nachweisbar.

Die queren Venenblutleiter unter dem Tentorium cerebelli dagegen waren gut entwickelt.

Den Maassen des vorliegenden Schädels sind als Vergleichsmaasse die eines normalen neugeborenen und eines fast gleich alten (15monatlichen) Mädchenschädels beigegeben, welche mir Herr Professor Zuckerkandl aus dem Wiener anatomischen Institute überliess; er hat auch die Messungsergebnisse am vorliegenden Mikrocephalenschädel mir freundlichst controlirt und verbessert.

	Mikrocephalie	Schädel eines neugeborenen Mädchens	Schädel eines 15monatlichen Mädchens
	Centimeter		
Rauminhalt des Schädels	260	410	750
Längsdurchmesser von der Nasenwurzel bis zum hervorragendsten Punkte des Hinterhauptes	103	106	135
Längsdurchmesser von der Glabella zur Protuberantia occipitalis externa	102	102	134
Grösster Querdurchmesser	89	87	101
Querdurchmesser vom oberen Rande der beiden äusseren Gehörgänge	75	71	72
Horizotalumfang von der Glabella zum hervorragendsten Punkte des Hinterhauptes	305	320	410
Sagittaler Umfang von der Nasenwurzel bis zum hinteren Rande des Foramen occipitale magnum	205	230	300
Davon: Stirnbogen	64	75	95
Scheitelbogen	68	86	105
Bogen der Hinterhauptschuppe	73	69	100
Querbogen von der Mitte der einen Ohröffnung zur anderen	180	210	280
Höhe vom vorderen Rande des Foramen occipitale magnum zum Scheitel	70	75	100
Hinterhauptslänge; Abstand von der Mitte der Ohröffnung zum hervorragendsten Punkte des Hinterhauptes	66	67	93
Vorderhauptslänge; Abstand von der Mitte der Ohröffnung zur Mitte der Glabella	65	65	80
Abstand vom vorderen Rande des Foramen magnum bis zur Nasenwurzel	61	53	70
Von demselben Punkte zum vorderen Alveolarrande des Oberkiefers	59	49	63
Von demselben Punkte zum Kinn	73	50	75
Länge des Foramen occipitale magnum	25	24	30
Breite des Foramen occipitale magnum	21	16	32
Grösster Durchmesser des Canalis caroticus an der Schädelbasis rechts	3·5	3·5	7·5
links	3·2	3·5	6·5
Kleiner Durchmesser ebendaselbst rechts	3	3	5
links	2·5	3	4·5
Länge des Clivus bis zum Rande der Sattellehne	28		
Abstand der Jochfortsätze des Stirnbeines	72	61	73
Stirnbreite, Abstand der Lineae temporales 1 cm oberhalb der Orbitae	73	70	93
Entfernung des Kinns vom hervorragendsten Punkte des Hinterhauptes	127	121	160
Gaumenlänge	31	28	31
Gaumenbreite	38	33	38
Abstand der Mitte der Joehbeine	72	61	72
Grösster Abstand der Joehbögen	77	63	79
Grösste Breite der Nasenöffnung	17	13	18
Nasenlänge von der Nasenwurzel bis zur Spina nasi	27	23	30
Breite der Orbita	30	24	30
Höhe der Orbita	23	22	28
Entfernung der beiden Unterkieferwinkel	56	48	62
Gesichtswinkel (Profilwinkel der Horizontalen mit der Gesichtslinie)	109°		
Sattelwinkel	102°		

Grobe Beschreibung des Gehirnes.

Vor der Beschreibung des Grosshirnes wollen wir, dem Gange der Untersuchung gemäss, die der Gehirnbasis liefern. Die dünnen Hirnhäute waren daselbst zart; die grossen Lymphräume im Zwischenraume der Hirnschenkel und die der Opticusscheiden prall mit Flüssigkeit gefüllt.

Bei Präparation der Gefässe fiel sofort die Dünnheit aller den Carotiden zugehörigen Aeste auf; die Carotis interna selbst präsentirt sich beiderseits als ein 1 mm im Durchmesser zählendes Gefäss. (Fig. II, Tafel 2.)

Mehr als die Hälfte dünner waren die einander gleichen Gefässchen, welche der Arteria foss. Sylvii, der Arteria corpor. callosi und der Arteria chorioidea entsprachen.

Gewiss erhielten sie auch Zufuhr durch die Arteria communicans posterior, denn diese war durch einen verhältnissmässig starken Ast vertreten — doppelt stärker als die Arteria foss. Sylvii — welche als eine Fortsetzung derselben erscheint.

Die Arteria basilar. war an der Basis das beiweitem stärkste Gefäss (2·8 mm).

Ihre zu den oberen und unteren Kleinhirnpartien gehenden Aeste, id est die Arteria cerebelli superior und die beiden Arteriae cerebelli inferiores, sind verhältnissmässig am besten entwickelt.

Die in starkem Bogen um den Oculomotorius-Stamm sich schwingende Arteria cerebr. profunda ist der stärkste Ast der den Circulus Wilisii bildenden Gefässe. Durch einfaches Abziehen der zarten Häute kann ihr ganzer Verlauf mit einem Blicke überschaut werden; ihre Aeste versorgen die basalen Antheile des Schläfelappens, die Ammonswindung bis zum Uncus, die nächste mediale Schläfewindung und die unteren Partien des rudimentären Hinterhauptlappens.

Die beiden Grosshirnhemisphären zeigen völlig atypische Gestalt und Details.

Beide bildeten flache Dreiecke, deren Spitze der rudimentäre Stirnlappen, deren Basis die hintere Grenze des Schläfe- und Hinterhauptlappens, deren längster Schenkel die mediale Kante des Hirnmantels darstellten. (Fig III, Tafel I.)

Die Abweichungen von einander in der Grösse und Formirung waren beiweitem nicht so gross, wie es die Asymmetrie des Schädels, besonders der Schädelbasis, erwarten liessen.

Die rechte Hemisphäre von der Stirnlappenspitze bis zum Hinterhauptpole 8·5 cm lang und von der grössten Schläfewölbung senkrecht bis zum obersten Punkte der Scheitelregion 6·4 cm hoch.

Am auffälligsten war an ihr der völlig verkommene Stirnlappen, welcher durch einen 17 mm breiten, ganz glatten, sehr derb

anzufühlenden Zapfen ersetzt war, der, nach unten zu sich verjüngend, scharf vom Olfactoriusgebiete abgefurcht war. In letzteres ging die Insel in continuo über, welche durch Offenbleiben der Sylvischen Grube als ein 9 mm breites Feld freilag, in dem durch drei seichte, senkrecht parallele Furchen die Inselwindungen andeutungsweise markirt erschienen. Auch der verkümmerte Scheitelantheil war völlig platt, von derber, schwieliger Consistenz.

Dort, wo das Gebiet des Hinterhauptlappens beginnt, war eine seichte, unregelmässige Furchung und Kleinfelderung der Hirnoberfläche zu verzeichnen, für die der Name Mikrogyrie besteht.

Das ganze obere Gebiet des Stirn-, Scheitel- und Hinterhauptlappens bis zu einer scharfen am Schläfelappen verlaufenden horizontalen Grenzfurche hob sich durch eine merklich lichtere Färbung ab. Die weichen Hirnhäute darüber waren bis auf einige Stellen abziehbar.

Der Schläfelappen dagegen war gut entwickelt, stark gewölbt, viel massiger als die übrigen Gebiete der Convexität. Drei kurze, der hinteren Begrenzung der Sylvischen Grube parallel gehende Furchen könnten als Andeutungen der typischen ersten, zweiten und dritten Schläfefurchen aufgefasst werden.

Die Verfolgung der dritten derselben führte uns auf die Basis, woselbst sie den unverhältnissmässig grossen und vorgewölbten Uncus der Ammonswindung vom übrigen Schläfelappen scharf abgrenzte (Fig. II).

Knapp hinter dem Uncus, senkrecht zu ihm gestellt, verlief die dünne, stark gebogene Fascia dentata, in einem kleinen, gracilen Strange sich auf den Balken fortsetzend.

Die dahinter befindliche mediale Fläche des Hinterhauptantheils war grösstentheils mikrogyrisch gezeichnet. Es gab daselbst zwei nach vorne confluirende tiefere Furchen, die ein schmales Dreieck zwischen sich fassen und wohl als Fissura calcarina und Par. occipitalis zu deuten sind.

Nach vorne zu war der Uncus durch eine tiefe Grube vom Olfactorius und dessen Fortsetzung abgegrenzt.

Der Nervus olfactorius erschien relativ und absolut sehr gut entwickelt, an seiner Ursprungsstelle 4·5 mm breit; er ging mit dem grössten Antheile nach aussen über in ein 9 mm breites, scharf abgesetztes Rindenfeld, welches nach oben mit der Inselwindung ein Continuum darstellte; medialwärts zog vom Olfactorius senkrecht ein dünner Strang von grauer Substanz, nur verfolgbar bis zum Niveau des Balkens, die innere Wurzel des Nervus olfactorius.

Der Balken selbst war ein kurzer (16 mm langer), dicker Strang, der am medianen Längsschnitte keulenförmig nach hinten schnell sich verjüngte, nach den Hemisphären zu rasch dünner wurde; mit der von der Fascia dentata herantretenden schmalen Fimbria und dem Fornixschenkel war er innig verwachsen, so dass beide Stränge nirgends zu isoliren waren.

Nach vorne unten floss der Balken zusammen mit einem dünnen, dreieckigen Strange, dessen Spitze an die grosse Commissura anterior sich anlehnte; diese Lage, sowie die rückwärtige Begrenzung durch das Foramen Monroi lassen keinen Zweifel, dass dieses dreieckige Feld das Rudiment des Septum pellucidum darstellte. Das Foramen Monroi war eine in senkrechter Richtung ovale, von vorne nach rückwärts 4 mm lange Oeffnung, deren vordere Begrenzung wegen der oberwähnten Verwachsung nicht vom vorderen Fornixschenkel, sondern vom Balkenrudimente beigestellt scheint; ersterer wurde noch ausserdem durch das relativ starke Faserbündel der Commissura anterior verdeckt, welche am Querschnitte einen Kreis von 3 mm Durchmesser darstellte.

Die oberen und vorderen Partien der medialen Hemisphärenwand waren völlig verkümmert und erschienen als die mediale Fortsetzung der glatten, derben Masse, welche die Stirnscheitelgegend annahm. Keine der normalen Furchen war daselbst nachweisbar.

Vor dem Balken war die mediale Wand der Hemisphärensubstanz in einer 9 mm langen Strecke grubig vertieft, welche Abweichung auch am linken Hirne sich vorfand.

An dieser Stelle waren die weichen Gehirnhäute zum Unterschiede von den übrigen medialen Theilen gar nicht ablösbar.

Die Gegend des Gyrus fornicatus und der medialen Stirnwindung erschien derart reducirt, dass die Entfernung der Balkenmitte zur Mantelkante nur 9 mm betrug, noch flacher die Gegend des Praecuneus.

Der dritte Ventrikel präsentirte sich an der medialen Seite bis zum Ansatze der Plexus chorioidei (Sulc. chorioid. am Thalamus opticus) als eine flache, schief-einwärts gestellte Fläche, die mittlere und hintere Commissur daselbst wohl ausgeprägt.

An der Basis des Mittelhirnes und Zwischenhirnes waren die vordere und mehr noch die hintere durchbohrte graue Platte gut entwickelt und von relativ starken Gefässästchen versorgt; die Nervi und Tractus optici aber auffällig weiss und verschmälert. Die Corpora mamillaria waren beiderseits als geringe Hervorwölbungen angedeutet. Die Gehirnschenkel erschienen von der Basis aus gesehen als glatte, im mittleren Verlaufe 10 mm breite Stränge, deren reducirtes Caliber den normal starken Oculomotoriusstamm deutlich hervortreten liess. Die an der Basis des Hinterhirnes und Nachhirnes austretenden Gehirnnerven waren dem Orte und der Entwicklung nach völlig ungestört.

Der Pons war auffällig flach und schmal; die von unten herantretenden Oliven traten als 11 mm lange ovoide Körper fast der ganzen Masse nach hervor und stiessen in der Medianebene völlig zusammen.

Es schienen also daselbst die Pyramidenbahnen schon bei grober Untersuchung gänzlich geschwunden. Demgemäss

war auch von einer Pyramidenkreuzung makroskopisch keine Spur zu entdecken.

Nach Durchschneidung der wohlgebildeten Brückenarme und Wegnahme des Kleinhirns konnte man die Intaetheit der Vierhügelregion constatiren, an denen nur ein stark gewölbtes Frenulum veli medullaris und die starke Abflachung beider Bindearmgebiete zu erwähnen wäre. Der vierte Ventrikel, vom Obex bis zum Eingang in den Sylvischen Canal, 21 mm lang, zeigt im Verlaufe der Striae acustieae beiderseits zwei symmetrische spitze Höckerchen, deren Bedeutung mit blossem Auge nicht festgestellt werden konnte.

Nach Abkappung der rechten Hemisphäre unterhalb des Balkens durch einen horizontalen Schnitt erwiesen sich die Hemisphärenwände, besonders die rückwärtigen und medialen Antheile als überraschend schmal; die ganze Wand schien stellenweise nur von grauer Substanz und dem Ependym gebildet; nur im Stirnantheile und noch mehr im unteren Schläfelappen war eine deutliche Schichte von markweisser Substanz.

Das Unterhorn und Hinterhorn bildeten zusammen einen einzigen grossen, seitlich verengten Spalt.

In der Scheitelgegend war die Hemisphärenwand über dem Seitenventrikel fast durchscheinend. Auch das Vorderhorn war vorwiegend nach oben zu ausgebaucht.

Die Oberfläche und innere Anordnung der grossen basalen Ganglien des Vorderhirnes war völlig atypisch.

Der Streifenhügel war nahezu senkrecht von oben nach unten gestellt, daher durch den horizontalen Schnitt quergetroffen in Form eines kreisförmigen grauen Kernes von 5 mm Durchmesser auf dem erwähnten Durchschnitte.

Der Sehhügel wurde dargestellt durch einen hinter dem dicken Plexus lateralis befindlichen, runden, 8 mm breiten, glatten Höcker. Zwischen Sehhügel und Streifenhügel bestand eine 6 mm breite Grube, in der verlaufend die Plexus der Blutgefässe senkrecht zum Unterhorne hinabzogen.

Das Corpus genieulatum unter und hinter dem Sehhügelrudiment zeigte eine deutliche Verbindung mit dem hinteren Vierhügel; eine Verbindung mit dem vorderen Vierhügel war durch grobe Untersuchung nicht festzustellen.

Ehe wir die linke Hemisphäre nach Querschnitten beschreiben, wollen wir deren Abweichungen in der groben Gestaltung von der der rechten Hemisphäre noch verzeichnen.

Sie war nur 70 mm lang und vom tiefsten Punkte des Schläfelappens bis zur Scheitelkante 50 mm hoch.

An der convexen Oberfläche fiel eine vom oberen Ende der Sylvischen Grube ausgehende, horizontal nach hinten verlaufende Grube auf (Fig. III.), die auf der hinteren Kante sich zur medialen Seite umschlug und

daselbst wie die Fissura calcarina verlaufend in den medialen Gehirnspalt ober der Fascia dentata mündete.

Der Schläfelappen fast genau wie rechts gefurcht, die Inselwindungen zahlreicher, schief horizontal.

Der Hinterhauptslappen, gleichfalls mikrogyrisch gezeichnet, war durch sternförmig atypisch angeordnete Furchen getheilt (Fig. III).

Die mediale Fläche unterschied sich nicht nennenswerth von der der rechten.

Die Kleinhirnhemisphären waren wohlgebildet und bildeten mit den übrigen Antheilen des Hinterhirnes dem Volumen nach wohl die Hälfte des gesammten Gehirnes.

Die grösste Breite des ganzen Kleinhirns in der Linie des Sulcus cerebelli superior betrug 8·5 cm, hierin also nicht viel dem eines ausgewachsenen Gehirnes nachstehend.

Vom Sulc. horizont. magnus ausgehend, konnte man die Scheidung des Unterlappens in einen Lobus gracilis und Lobus semilunaris inferior nur angedeutet vorfinden, dagegen war der Lobus cuneiformis und die Tonsille besonders vorgewölbt und voluminös.

Die Gefässknäuel, welche vor dem Dache des vierten Ventrikels beim Foramen Magendi sichtbar werden, ebenso die seitlichen Plexus im Sinus zwischen Flocke und den Wurzeln des neunten und zehnten Gehirnnerven waren auffällig prall gefüllt.

An der dorsalen Fläche des Kleinhirnes war kein von der Norm abweichender Befund zu verzeichnen, bis auf eine beträchtliche Vorwölbung der Substanz des Oberwurmes in seinem dem Lobus monticuli entsprechenden Antheile. Der vordere Abschnitt der Oberfläche, id est der Lobus quadrangularis, war nur in einer Breite von $1^1/_2$ cm vom Hinterhauptsantheile des Grosshirnes überdeckt.

Durch einen Medianschnitt wurde nun der Oberwurm getheilt; auch an dem als Arbor vitae benannten Querschnitte der medialen Kleinhirnpartien erschien die vordere obere Abtheilung, also der Lobus monticuli, überwiegend, so dass der ganze Querschnitt als ein mit dem stumpfen Pole nach oben gestelltes Oval conturirt ist. Aber auch die übrigen Läppchen des Oberwurmes waren in der normalen Folge als wohlgebildet constatirbar.

Mikroskopische Beschreibung des Gehirnes und Rückenmarkes.

Die linke Grosshirnhemisphäre sammt den basalen Ganglien wurden hierauf in Querschnitte zerlegt und dieselben in Glycerin, sowie nach Nigrosin-, Carmin-, Weigertfärbung untersucht.

Auch an den Querschnitten war, soweit das Gebiet der grauen Rindenoberfläche reichte, auffallend, dass die Dicke der Rinde das Drei- und

Vierfache der weissen Substanz betrug, welche letztere ausserdem nur zu sehr geringem Theile aus Nervenfasern bestand, sondern vorwiegend dem Belage der Ventrikelwand angehörte.

Letzterer erschien allerorts verdickt, zeigte im Hemisphärenbereiche stellenweise Einlagerung von grauer Substanz, welche in ihrem feinen Baue völlig übereinstimmte mit einigen Partien der grauen Rindensubstanz, id est grössere und kleinere runde und spindlige (Ganglien-) Zellen, in einer gliomatösen Masse eingebettet, enthielt.

Die Auskleidung der Ventrikel bestand zunächst in einer einschichtigen Lage epithelähnlicher Zellen von eckiger cubischer Form, die nur wenig strueturloser Masse Raum liessen; diese Zellschichte ersehien häufig am Querschnitte isolirt abgelöst.

An sie schloss sich enge eine sehr variable Schichte feinster Fasern, die, versehieden dick, viele kleine Körnchenzellen, aber auch grosse Spinnenzellen in ihrem Stroma aufwiesen.

Beide Zellformen wurden dichter nach aussen, und in dieser Schichte liessen sich deutlich mit der Weigert'sehen Hämatoxylinreaetion markhaltige Nervenfasern nachweisen.

Dies also die stark verarmte Markzone der Hemisphärenwand; sie nahm nahe den basalen Ganglien an Ausbreitung und Faserreichthum merklich zu.

Die graue Rindensubstanz zeigt eine in grössere und kleine Klumpen getheilte regellose Vertheilung, erst im Gebiete des Schläfelappens wurde ihre grobe sowie die feine Anordnung normal. In den Rudimenten der grauen Hemisphärenoberfläche war nirgends eine schichtenweise Anordnung der Ganglienzellen angedeutet; die Zellen selbst fast ausnahmslos rund, selten spindlig, mit grossem Kernkörper, dicht im feinfaserigen Grundgewebe eingebettet.

Nach der Oberfläche der Hemisphären zu schloss sich daran eine dieke Schichte feinster, netzartig angeordneter Fasern, in der vorwiegend die von der Pia aus sich einsenkenden Gefässchen regellos verliefen. In den Lücken, die frei waren von den Klumpen grauer Substanz, ging dieses Stroma in einem über in die dem Markantheile entprechende Schichte. Gegen den Schläfelappen zu, stellenweise auch an der oberen Convexität, zeigten sich in dieser oberflächlichen Schichte Einlagerungen markhaltiger Nervenfaserzüge, die also die graue Substanz an der Hemisphärenoberfläche zudeckten, was wohl die bei der groben Beschreibung erwähnte lichtere Färbung dieser Oberflächengegend zum Theile bedingte.

Was nun die Anordnung der Faserung und der grauen Massen ad basim betrifft, so waren auch hier grosse Abweichungen nachweisbar.

Die Fasermassen, welche vor der vorderen Commissur als vorderster Antheil der inneren Kapsel zwischen Linsenkern und Corpus striatum sich eindrängen, fehlten hier fast vollständig, so dass beide Ganglien nur

als eine einzige graue, von einer narbigen Linie getheilte Masse sich darstellten, welche nur nach aussen einen Marksaum zeigte.

Erst in der Querebene der vorderen Commissur lagerte sich auch zwischen Linsenkern und Streifenhügel eine zum vorderen Schenkel der inneren Kapsel gehörige dünne Markzone ein.

Die Commissura anterior ist (Fig. IV, Tafel 3) ein mächtiger Faserzug, welcher durch die Weigertfärbung auffällig dunkler gefärbt wurde als die übrige Marksubstanz. Ihr zum Geruchsnerven abzweigender Ast war relativ abnorm gross.

Die grauen Massen der beiden grossen Basalganglien waren an solchen Schnitten unregelmässig gegliedert, zerklüftet, bedeutend verkleinert, besonders aber der Streifenhügel, welcher an Schnitten weiter rückwärts durch eine leichte, tellerförmige Einsenkung ersetzt war. Die Ependymschichte des Ventrikels war an solchen Stellen bis 2·7 mm dick.

Weil der obere Antheil des Querschnittes so reducirt war, schien die vordere Commissur abnorm hoch einzutreten (Fig. IV). Durch Verfolgung an Querschnitten war ihre Einstrahlung nach den Schläfelappen deutlich zu ersehen.

Noch mehr zerklüftet und zerfallen erschienen am Querschnitte die vordersten der Antheile des Sehhügels, so dass derselbe ein Conglomerat von kleinen Klümpchen bildete, welche letztere aber auch in allen daselbst verlaufenden Faserzügen der inneren Kapsel und der Stabkranzstrahlung dicht eingelagert waren, wie Trichinen in den Muskelbündeln (Fig. V, th. o.).

Demnach erscheint auch hier (Fig. V) die sehr rudimentär entwickelte innere Kapsel oft unterbrochen und ihre Fasern auseinander gedrängt. Auch die Massen des Linsenkernes waren an den Schnitten durch regellose kleine Klümpchen ersetzt.

Die rückwärtigen Partien des Sehhügels (ebenso wie makroskopisch rechts erwähnt) waren besser erhalten, zusammenhängend, nach dem Ventrikel zu normal gewölbt.

In der Regio subthalamica fanden sich wohl entwickelt das Corpus subthalami (c. Luysi) und der rothe Kern. Die Substantia nigra Soemeringi war nur in einem kleinen Klumpen grauer Substanz erhalten, welche zunächst dem Schläfelappen gelegen war.

Vom Balken war fast nur das Gerüste der Zwischensubstanz erhalten, wir vermochten mit den üblichen Färbungen zweifellos nur wenige längs getroffene Nervenfasern in ihm nachzuweisen; auch in dem daranschliessenden Hemisphärenmarke erschien die Balkenfaserung nur durch wenige Fasern vertreten.

Im engen Anschlusse an das Balkenrudiment verlief bis zum hinteren Rande des Septum pellucid. der Fornix als dünnes, sehr plattes Faserbündel, dessen quergetroffene Fasern sich an allen Querschnitten mit der

Hämotoxylinmethode nur ganz matt gefärbt zeigten, übrigens auch diese sehr spärlich.

Ehe wir nun die Faserzüge schildern, die in der Haubenbahn und dem Hirnschenkelfusse vertreten sind, müssen wir noch die Anordnung der Faservertheilung in den Hemisphären selbst skizziren.

Die Einstrahlungen nach den rudimentären Hemisphärenantheilen und zwar dem Stirn- und Scheitelantheile, sowie nach den äusseren Hinterhauptslappen waren, wie auf den Querschnitten (links) und dem Horizontaldurchschnitte (rechts) erhellt, auf spärliche Fasern reducirt; der vorderste Antheil der inneren Kapsel fehlte ganz. Also auch der vordere Stiel des Sehhügels. In den Quersehnitten durch die mittleren und hinteren Partien des Sehhügels sah man nur einen längsgetroffenen continuirlichen Faserzug dem Schläfelappen zu ziehen; die übrigen daselbst befindlichen Fasern (siehe Fig. V) zogen quer von aussen (unterem Scheitelantheile und oberem Schläfelappenantheile) nach innen und strahlten desgleichen in den Sehhügel ein.

An Quersehnitten in der Ebene der hinteren Sehhügelantheile wurden die wohl erhaltenen Faserzüge noch ersichtlicher, die zum Schläfelappen ziehen (Fig. VI).

Der Quersehnitt des letzteren nimmt mehr vom Areale ein als alle übrigen Bestandtheile des Vorder- und Mittelhirnes.

Seine Rindenoberfläche war wohl entwickelt, die Zellen und deren Schichtung hier normal; desgleichen die graue Masse des Nucleus amygdalae.

Seine Fasern erschienen insgesammt durch Weigertfärbung scharf und dunkler gefärbt.

Es waren also diese Antheile der inneren Kapsel fast ausschliesslich von der Faserung der Temporalbahn beigestellt; und da alle Markstrahlungen der übrigen Hemisphärenantheile verschwindend entwickelt waren oder gänzlich fehlten, so waren die nach dem Schläfelappen ziehenden Bündel insgesammt sehr deutlich und isolirt zu sehen. Ein breiter Fluss längsgetroffener Fasern zog von der Mitte der Schläfelappen, auch vom Nucleus amygdalae hinauf zum Sehhügel, woselbst sie sich theils in dessen grauer Masse verloren, theils seine Oberfläche überzogen (Stratum zonale, siehe Fig. VI).

An Schnitten, die, weiter rückwärts geführt, bereits das Lumen des Hinterhornes zeigen, beweist ein Blick auf das Präparat, dass die eben geschilderten Fasermassen das Tapetum der Ventrikelwand auf deren lateralen und unteren Antheilen auf eine kurze Strecke beistellen halfen; die obere und die mediale Wand des Unterhornes und Hinterhornes aber zeigten die Wandschicht fast leer, die Nervenelemente ersetzt durch das Ependym und das daran schliessende Stroma.

Ventralwärts von der geschilderten, vom Schläfelappen zum Sehhügel ziehenden Faser verliefen parallel mit ihnen solche, die in continuo

zur Haubenregion zogen und sich den Fasern beigesellten, welche den rothen Kern umgaben. Die Verbindung der Haubenregion mit dem Schläfelappen war viel ausgiebiger als die des defecten Hirnschenkelfusses (Fig. VI u. VII p. p. t.). Letzterer erschien, bis auf geringe Faserreste in den lateralen Antheilen, völlig verkümmert; er zeigte auch den erwähnten Rest der grauen Soemering'schen Zwischensubstanz, welche dicht gedrängte kleine körnige Pigmentzellen enthielt (Fig. VII ober p. p. t.).

Diese lateralen Antheile des Pes pedunculi bilden die untersten (ventralsten) Partien der Schläfelappenstrahlung, in der sie nur durch wenig Faserbündel vertreten erscheinen (Fig. VI u. VII).

Der rothe Kern der Haube stiess ventralwärts und medialwärts direct auf eine stark vascularisirte graue Schichte, die Substantia perforata posterior. Die ihn umhüllenden, zum Theile durchsetzenden Fasersysteme schienen unverkümmert. Das Meynert'sche Bündel war am Querschnitte besonders isolirt und deutlich zu sehen.

Die oben und innen vom Nucleus ruber angesammelte quergetroffene Schichte (Fig. VII, c. p.) von Fasern zeigte Zusammenhang mit den durch Hämatoxylin dunkelgefärbten Fasern der hinteren Commissur, an weiter abwärts geführten Schnitten, wie es scheint, mit dem hinteren Längsbündel. Das nach aussen vom Nucleus ruber liegende, zu einem Dreiecke sich formirende Fasernsystem gehört wohl zum Systeme der Schleife, von ihm aus strahlten einige Bündel direct nach dem Schläfelappen zu.

Von dem Fornixbündel konnten wir in der Sehhügelhaubenregion nichts auffinden.

Die Augen hat Herr Dr. Leopold Müller (Augenklinik Prof. Fuchs) genauer untersucht; wir geben seine Ergebnisse wörtlich wieder:

»Beide Bulbi wurden in toto in Müller'scher Flüssigkeit gehärtet. Vor dem Entwässern wurde von beiden Opticis je ein Stück abgeschnitten und nach Weigert behandelt. Die mit den Bulbis in Verbindung gebliebenen Theile des Optieus wurden in gewöhnlicher Weise entwässert, in Celloidin eingebettet und geschnitten. Nachträglich erst Schnitte der Papille nach Weigert gefärbt. Es zeigten sowohl die vorher nicht entwässerten wie die entwässerten die gleichen mikroskopischen Bilder. Keine Spur von einer Nervenfaser war zu entdecken. Man sah weder normales noch zerfallenes Nervenmark, welch letzteres sich bekanntlich mit Weigert's Methode sehr gut färben lässt. Dagegen war die Neuroglia stark gewuchert und durch ihre mehr braune Färbung von dem übrigen mehr gelb gefärbten Zwischengewebe gut abgehoben. Daraus erklärt sich, dass die Dicke des Nerven von der normalen eines gleich alten Individuums nicht wesentlich verschieden war. Eine atrophische Excavation der Papille war wenig ausgebildet. Die Retina erschien in derselben Weise wie eine normale. Dass man daraus keinen Schluss ziehen darf, dass sie wirklich normal gewesen, wird Jeder zugeben, der

mit einer in Müller'scher Flüssigkeit gehärteten normalen Retina eine in 3·5%iger Salpetersäure gehärtete verglichen. Die durch die Müller'sche Flüssigkeit an diesem Organe gesetzten Veränderungen sind ja an und für sich gewaltige. Im Uebrigen waren die beiden Bulbi vollständig normal.«

Fig. 1.

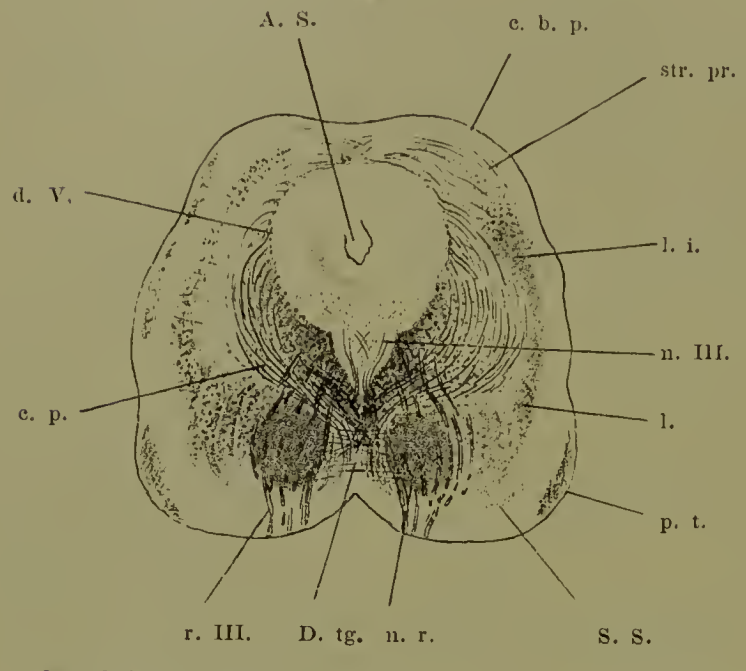

Querschnitt durch den h. Vierhügel und durch die Gehirnschenkel.

A. S. — Aquaeductus Sylvii.
e. b. p. — Stratum profundum, tiefes Mark der Vierhügel.
l. i. — Schleife aus dem Vierhügel.
n. III — Dichte und verstreute Formation des Oculomotoriuskernes.
r. III — Wurzelfasern des n. oculomotorius.
l. — ventraler Schleifenmantel.
p. t. — äussere Reste (Temporalfasern) des Hirnschenkelfusses.
S. S. — Reste der Substantia Soemeringi.
n. r. — nucleus ruber.
c. p. — Haubenbündel aus der commissur. poster.
d. V. — absteigende Trigeminuswurzel sammt bogenförmigen Fasern.

Im Chiasma opticum jedoch konnten wir gemeinschaftlich markhaltige, wenn auch spärliche Nervenfasern nachweisen und weiter rückwärts im Tractus opticus trafen wir ganze Bündel von Nervenfasern. (Fig. VI, Tafel III.

Auf Durchschnitten durch die Vierhügelregion wird das Missverhältniss zwischen Haubenregion und Gehirnschenkelfuss noch viel ersichtlicher (Fig. 1).*

Die Vierhügel waren leicht abgeplattet, die vorderen Vierhügelarme, wie es schien, abnorm dünn. Dagegen erschienen die hier in der Haube verlaufenden oder entspringenden Faserzüge, der Masse, der Anordnung und dem Faserealiber nach, dem normalen Querschnittsbilde entsprechend.

Die Formation der Schleife war gewiss unverkümmert, auch ihr (gekreuzter) Zuzug aus dem vorderen Vierhügel deutlich ersichtlich (Fig. 1, l. und l. i).

Wegen der gleich zu schildernden Verkümmerung des Pes pedunculi reichten die in weitem Bogen zur Medianlinie ziehenden Fasern der vorderen Haubenkreuzung (fontainenartige Haubenkreuzung Meynert's) bis zur Basis der Gehirnschenkel (Fig. 1, D. tg); ihre Fasercaliber schien durchgehends grösser als das in der Schleife.

Ein auffällig breites Areal nahmen am Querschnitte die aus der hinteren Commissur direct sich fortsetzenden Fasern ein, abwärts zeigte

*) Fig. 1 bis incl. 3 stellen Vergrösserungen dar 3 : 1. — Fig. 4 bis 7 aber 7 : 1.

ihr Uebergang gegen die Formation des hinteren Längsbündels keine Abgrenzung (Fig. 1, str. pr).

Die in diesen Ebenen auftretenden Ursprungsfasern der absteigenden Trigeminuswurzel mit den sich ansehliessenden bogenförmigen Fasern bildeten nach aussen die Abgrenzung für das centrale Höhlengrau, das auch nach oben durch die faserdichte Kreuzung des tiefliegenden Markes der Vierhügel scharf begrenzt erschien (Fig. 1, d V.)

Auch an den grauen Massen der dichten und der verstreuten Formation des Oculomotoriuskernes, sowie des rothen Kernes, konnten wir keinerlei Veränderung constatiren.

Letzterer war nur eirea 1 mm von der Basis der Gehirnsehenkel entfernt. Diese schmale Trennungsschichte wurde medial beigestellt dureh eine graue, feine, körnerartige Ganglienzellen enthaltende, sehr gefässreiche Masse, der hinterste Antheil der Lamina perforata posterior nach aussen schloss sieh daran, im Areal des Pes pedunculi eine naeh oben von der Schleife begrenzte schmale graue Schichte, die kleine körnige, aber aueh grössere spindelförmige Zellen enthielt und der Lage und Structur nach niehts anderes war als das letzte Rudiment der intermediären Soemering-schen Substanz, die hier bis fast zur Basis reichte; von den medialen und mittleren Antheilen der Faserung des Hirnschenkelfusses waren nur vereinzelte wahrscheinlich aus der Soemering'sehen Substanz kommende Fasern übrig. Die äussersten Antheile des Areales des Hirnschenkelfusses aber waren beiderseits eingenommen durch ein compaetes, ziemlich scharf abgegrenztes Bündel von markhaltigen Nervenfasern, dem einzigen Reste vom Leitungssysteme des Pes peduneuli (Fig. 1, p. p. t).

Wir haben diesem Faserbündel an oberen Quersehnitten dureh den Pes pedunculi naeh aussen von den Resten der Soemering'schen Substanz begegnet und es nach dem einzig intaeten Hemisphärentheil, dem Schläfelappen, ausstrahlen gesehen, und es ist wohl kein Zweifel, dass wir es mit dem stets an der Aussenseite des Pes pedunculi gelagerten, zum Sehläfelappen ziehenden Fasersysteme desselben zu thun haben, Flechsig's oecipitotemporalem Systeme des Hirnschenkelfusses. Nur sei erwähnt, dass dieser Faserquersehnitt dem Umfange naeh nicht viel differirte von dem oberen, dass also nur ein sehr geringer Faserantheil des vorliegenden Bündels zum Oceipitallappen ziehen konnte.

Wie naeh diesen Befunden vorauszusehen, erschienen aueh an Schnitten, die bereits den Pons trafen, die zur Haube gehörigen Systeme gut ausgebildet, dagegen war der ventrale Ponstheil, welcher durch die queren Commissurenfasern beigestellt wird, beträehtlich versehmälert. Während die Höhe der Haubenregion (inclusive Sehleife) in der Raphelinie bis zur Trochleariskreuzung 10 mm betrug, war die Fortsetzung von der Sehleife bis zu ventralen Basis nur noch 5 mm. Die Haubenregion zeigt also ein Verhältniss wie 2 : 1. Dieselbe Gegend und Ebene — wir nahmen zum

Vergleiche Querschnitte durch die Trochleariskreuzung von normalen Gehirnen — zeigte in der Linie der Raphe 11 mm Haubenregion und 16 mm Dicke der Gegend der Ponsquerfasern, also ein Verhältniss der Haube zu dem ventralen Antheile wie 2 : 3.

Die ventralen Antheile des Pons erschienen also relativ fast dreimal niedriger als es der Norm beim ausgewachsenen Gehirne entspricht.

Bemerkenswerth ist dabei, dass die Haubenregion des vorliegenden vierzehnmonatlichen Kindergehirnes in dem vergleichenden Masse mit dem erwachsenen Gehirne nicht mehr als 1—2·5 mm hinter letzterem zurückbleibt.

Fig. 2.

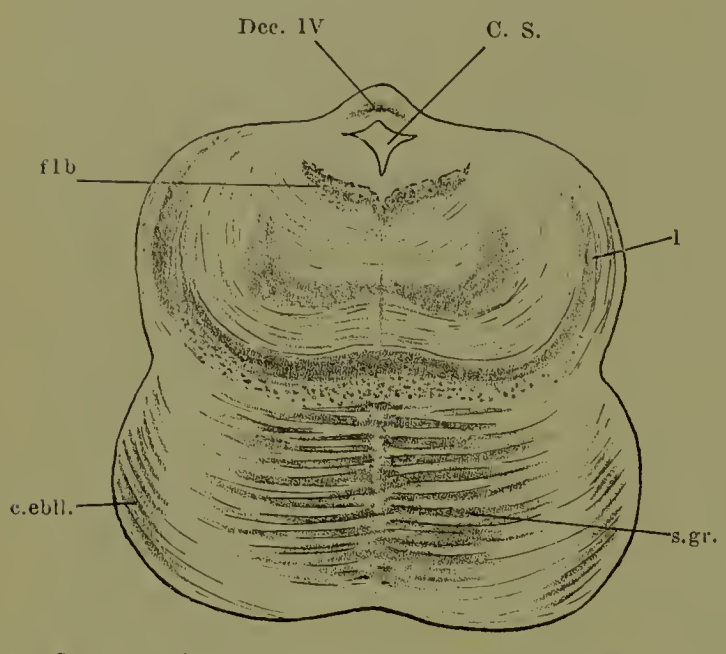

Skizze eines Querschnittes durch den Pons in der Gegend der Trochleariskreuzung.

Dec. IV — Decusation des nerv. trochlearis im Marksegel
C. S. — Canalis Sylvii vor der Eröffnung.
f. l. p. — fasciculus longitudinalis posterior.
s. gr. — substantia grisea in ponte.
c. ebll. — Querschnitt des Pons.

Anders lehrt die vergleichende Messung in die Breite.

Die grösste Breite der Hauben- und der ventralen Region des vorliegenden Gehirnes war für beide Antheile gleich (17 mm).

Die Vergleiche am normalen ausgewachsenen Gehirne im gleichen Qnerschnitte ergaben uns durchschnittlich für die Haube 23, für die ventrale (Brückenarm-) Portion 33, also ungenau genommen ein Verhältniss von 2 : 3.

Die ventrale Portion war also relativ circa um nur ein Drittel verschmälert.

Hervorgehoben muss auch werden das verschiedene Verhältniss in der senkrechten und der Breitendimension der Haubenregion des vorliegenden Pons zu denen der vollausgewachsenen Gehirne.

Während im senkrechten Durchmesser (Linie der Raphe) das erstere nur um 1—3 mm gegen das vollentwickelte Gehirn zurückblieb, verhielt sich ihr Breitendurchmesser zu dem Erwachsener wie 17 : 23, also circa 3 : 4.

Dadurch wurde auch der allgemeine Eindruck bestätigt, dass im vorliegenden Präparate die Haube sich abnorm stark nach der senkrechten (dorso-ventralen) Richtung entwickelt hat.

Die ventrale Portion aber verdankt wohl ihre Reduction zumeist dem beiderseitigen totalen Mangel der Pyramiden- (quergetroffenen) Fasern; dann der beträchtlichen Verminderung der hier eingesprengten grauen Substanz, welche nur in drei ganz schmalen Schichten erhalten war; anscheinend, aber nicht sicher zu beweisen, waren auch die basalen und peripheren Antheile der Commissurenfasern vermindert.

Die vorhandenen Commissurenfasern des Brückenarmes (Fig. 2, c bll.) waren deshalb einander viel näher gerückt, regelmässig angeordnet, fast parallel.

Aus diesem Grunde war es auf tieferen Querschnitten kaum möglich, die ebenfalls parallel und regelmässig angeordneten Fasern des Corpus trapezoides von denen des Brückenarmes scharf abzugrenzen, sintemal erstere abnorm tief ventralwärts sich ausbreiten.

Wir übergehen die detaillirte Beschreibung der tieferen Ponsregionen, welche ähnlich das Missverhältniss zwischen ventralen und dorsalen Antheilen darboten, übrigens alle in der Haubenregion befindlichen Fasersysteme und Ursprünge der Kopfnerven als gut entwickelt erkennen liessen und sonst bekannte normale Verhältnisse darboten.

Jenseits des Pons zeigte nur das Areal eine Veränderung, welches den sich an der ventralen (vorderen) Fläche sammelnden Pyramidenbahnen entspricht (siehe Fig. 3).

Fig. 3.

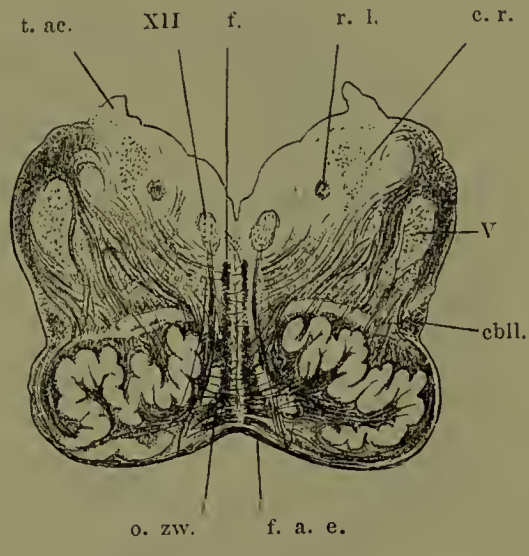

Querschnitt durch das verlängerte Mark in der Mitte der Oliven.

XII — Kern und Wurzel des nervus hypoglossus.
f. l. p. — fasciculus longitudinalis posterior.
c. r. — beginnender Strikkörper.
r. l. — Gemeinsame Wurzel des seitlichen Kopfnervensystems.
t. ac. — Durchschnitt durch das mit den Acusticuskernen zusammenfliessende tuberculum.
V — aufsteigende Trigeminuswurzel.
f. a. e. — fibrae arcuatae esterna.
o. z. — Olivenzwischenschicht (flechtig).
crbll. — Kleinhirnbahn.

Die Oliven waren einander nähergerückt, die Olivenzwischenschichten voll entwickelt und durch eine ganz schmale Zone von der ventralen Oberfläche der Medulla getrennt. Diese schmale Zone bestand aus zwei Schichten; an der Oberfläche ein längsgetroffenes Faserbündel, welches bogenförmig entlang dem Contour auf die andere Seite verlief, also zu den äusseren Bogenfasern f. a. e. Fig. 3) gehörte, zwischen diesem und der Region der Olivenzwischenschichte eine ganz schmale Zone grauer Substanz, die spärliche kleine Zellen (kleiner als die der Olive) in feinfasrigem (Glia-) Gewebe zeigte, oft unterbrochen von längsgetroffenen durchziehenden Fibrae arciformes. Der ganze Querschnitt der Pyramidenbahn fehlte. Auch die in der erwähnten schmalen grauen Zone vorfindlichen einzelnen quergetroffenen Fasern sind mit viel mehr Wahrscheinlichkeit dem Systeme der Olivenzwischenschicht zuzuzählen, da sie dieser räumlich am nächsten, dem Fasercaliber nach aber ganz gleich waren.

Es fehlten hier sowohl die Pyramidenfasern, als auch ihr Zwischengewebe.

Wie es der vorgehende und der makroskospische Befund erwarten liessen, zeigten sich an den Schnitten in der unteren Medulla oblongata keine Spur einer Faserkreuzung von den Vordersträngen nach dem Seitenstrange und keinerlei Asymmetrie am Querschnitte, wie sie die Pyramidenkreuzung der Norma hervorbringt (Fig. 4). Wegen vollkommenen Defectes der Pyramidenbahn wurde der Verlauf des sensiblen aus der Schleife hervorgehenden Systemes besonders deutlich. Die obere sensible Kreuzung war vollkommen entwickelt. Wir sehen ihre Fasern (Fig. 4) deutlich aus dem Hinterstrangsgebiete bogenförmig nach vorne ziehen, daselbst auf eine relativ lange Strecke eine Kreuzung formiren.

Fig. 4.

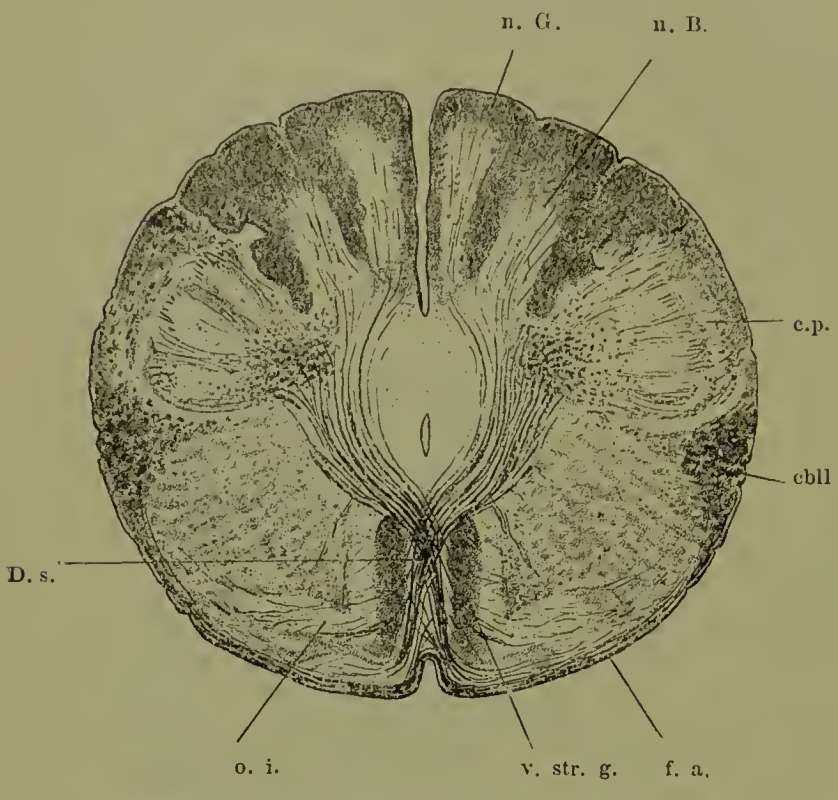

Querschnitt durch die Medulla oblongata sensible Kreuzung.

u. G. — Goll'scher Kern.
n. R. — Burdach'scher Kern.
c. p. — cornu posterius.
cbll. — Kleinhirnbahn.
f. a. — fibrae arcuatae.
o. i. — Unterste Antheile der Oliven.
v. str. g. — Vorderstrangsgrundbündel.
D. s. — Kreuzung der Fasern vom Hinterstrange.

Die Fasern hoben sich von den übrigen des Querschnittes bei Weigertfärbung besonders dunkel und scharf ab, waren daher gut isolirt zu verfolgen.

Ein grosser Theil derselben zog durch den untersten Theil der Olive, durch die grauen Massen der Vorder- und Seitenhorngegend, endlich als breite Fibrae arciformes an dem vorderen Contour lateralwärts, wo sie in das gleich dunkelgefärbte Kleinhirnsystem eingingen und umbogen.

Es ist also deutlich ersichtlich, dass in diesem Querschnittsniveau die Kleinhirnseitenstrangbahn den grösseren Theil des Faserzuwachses aus dem anderseitigen Hinterstrange erhält.

Rückenmark.

Die erwähnte Umbiegung der gekreuzten sensiblen Fasern nach aussen war auch weiter abwärts nachweisbar an Schnitten, die dem Halsmarke sich nähern und wo diese Faserkreuzung spärlicher wurde (siehe Fig. 5); dieselbe sammelte sich vor dem Centralcanale fast zu einem

isolirten Strange, zog auf der medialsten Seite des Vorderstranges nach vorne, half also die Wand des Sulcus anterior bilden. Sie beugen theils durch die schmale Faserzone der Vorderstränge, zu grösserem Theile an der Peripherie nach aussen um. Entlang der ganzen Peripherie bis zum Areal der Kleinhirnbahn waren quer-, längs- und schiefgetroffen und verstreut Fasern mit ihrem grossen Caliber und ihrer dunklen Färbung nachweisbar; aber auch in dem quergetroffenen lateralen schmalen Vorderstrangsfasergebiete sind die dicken, dunkelgefärbten Faserquerschnitte abnorm zahlreich vertreten.

In der medialsten Zone der Vorderstränge einwärts von den eben geschilderten gekreuzten längsgetroffenen Fasern waren sonst fast keine Fasern zu finden. Diese äusserst schmale Zone bestand — mit grosser Vergrösserung angesehen — vielmehr aus einer sehr feinfaserigen Masse, die sich netzförmig anordnete und stellenweise Lückchen zeigte; zugleich waren hier zahlreiche kleine runde oder verästelte (Glia-) Zellen eingestreut; sie erschien bei Weigertfärbung entfärbt, bei Nigrosin- und Carminfärbungen absteehend dunkel.

In diesen Niveaux waren, wie erwähnt, keine nach den Seitensträngen zu kreuzenden Fasern nachweisbar; dadurch erschienen auch die dem Vorder- und Seitenhorn entsprechenden grauen Massen weniger geklüftet und leicht zu übersehauen.

Fig. 5.

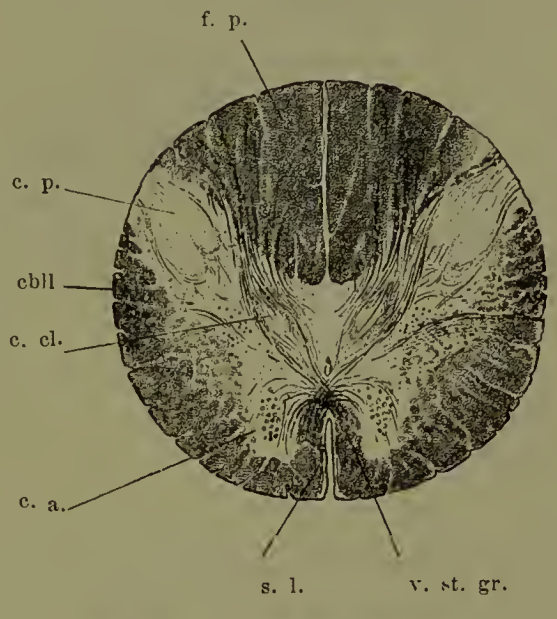

Querschnitt durch das obere Halsmark.

c. a. — cornu anter.
c. p. — cornu poster.
s. l. — Helle Zone im sulc. anter.
v. str. g. — Vorderstrangsgrundbündel.
cbll. — Kleinhirnbahn.
D. a. — Kreuzung von (sensiblen) Fasern in der vorderen Rückenmarkscommissur.
c. cl. — Zellhaufen den Clarkschen Säulen analog.
f. p. — funiculi posterius.

Dort, wo noch die untersten Reste der Olive am Querschnitte eingelagert sind, reihten sich lateral und hinten gelegen die Zellgruppen des Vorderhornes an.

Die Zellen desselben sind gross, multipolar, ohne Veränderung an Zahl, verglichen mit anderen Rückenmarksquerschnitten aus gleicher Gegend nicht nachweislich vermindert.

Die Seitenstranggegend zeigte spärliche dünnfaserige, längs verlaufende (also quergetroffene) Faserbündel, welche gegen die Grenze der grauen Substanz lateralwärts enge zusammentraten. Sie fassten zwischen sich eine feinfaserige (Glia-) Masse, die der Structur, den kleinzelligen Einlagerungen und der Färbereaction nach völlig übereinstimmte mit der schmalen, die medialste Partie der Vorderstränge bildenden Zone; ebenso aber auch

mit der Gliamasse, welche den Centralcanal umgab. Hinter dieser Region schob sich nur noch die Kleinhirnseitenstrangbahn von aussen keilförmig ein, so dass nur wenig trennende Fasermassen zwischen Vorder- und Hinterhorn vorfindlich waren. Dieser Umstand bewirkte, dass so der hier sonst gestielt und weit abstehende Kopf des Hinterhornes dem Vorderhorne beträchtlich näher als bei normalen stand, was das ganze Querschnittsbild auffällig änderte. Das ganze Halsmark bot auf den Querschnitten einen völlig runden Contour, wodurch es sich auch merklich unterschied von Vergleichsschnitten durch normales Rückenmark, bei dem bekanntlich der Halsmarkquerschnitt, besonders in der Halsanschwellung der Medulla, ein im Breitendurchmesser gestrecktes Oval darbietet.

Die Clarke'schen Säulen und ihre Fasern waren von da ab bis zum Lendenmarke deutlich nachweisbar.

Der Uebergang in den obersten Theil des Halsmarkes lieferte nicht so wechselnde Querschnittsbilder, wie sonst bei vorhandener Pyramidenkreuzung. Die Anordnung der grauen und weissen Substanz änderte sich unterhalb der sensiblen Kreuzung nur noch wenig (siehe Fig. 5).

Die vordere Commissur (besser Kreuzung) ist daselbst breit und bezieht weitaus dem grösseren Theil nach ihre Fasern nachweislich aus den Hintersträngen und auch aus den nach abwärts grösser werdenden Clarke'schen Säulen.

Auf Weigert'schen Präparaten waren die Hinterstränge, die Region der Kleinhirnbahn und die medialen Vorderstränge merklich dunkler gefärbt; letztere Partien zeigten fast nur Querschnitte sehr dicker Fasern, (was besonders bei den nigrosingefärbten Schnitten gut ersichtlich war). Die übrigen Partien hoben sich auf allen Schnitten merklich lichter ab; bei grosser Vergrösserung wurde es klar, dass die Fasern hier minder dicht bei einander standen, am schüttersten im Seitenstrange einwärts der Kleinhirnbahn.

Dies Fasergebiet zeigte bis an die graue Substanz heran enorm dünne Faserquerschnitte. (Grenzschichte der grauen Substanz Flechsig's?) Von der Peripherie ragten daselbst abnorm starke zahlreiche Bindegewebssepta weit in die weisse Substanz hinein. Der ganze Contour des Rückenmarkes erschien bis zur Mitte des Lendenmarkes herab dadurch auffällig gelappt und gezähnelt, besonders in den seitlichen Antheilen.

Die graue Substanz des Halsmarkes zeigte die normale, anfangs schmale, dann in der Anschwellung und gegen das Dorsalmark zu ein Seitenhorn formirende Anordnung.

Die Zellen der Vordersäulen waren gross, ohne pathologische Veränderung; ob ihre Zahl vermindert war, konnten wir trotz Vergleich mit normalen Durchschnittten nicht entscheiden; jedenfalls war ihre Zahl nicht erheblich vermindert. Die Hinterstränge und Hinterhörner waren normal.

Die aus den Vordersäulen austretenden Wurzeln schienen abnorm dünn, Zupfpräparate aber und Schnitte, die wir an verschiedenen Stellen von vorderen Wurzeln anfertigten, liessen uns keine degenerirte Faser erkennen. Im oberen Dorsalmarke änderte sich die Form des Rückenmarkes auffällig. Nach aussen vom Eintritte der sensiblen Wurzeln formirte sich daselbst ein tieferer, schon im groben ersichtlicher Spalt; auch der periphere Contour der Seitenstränge war nicht abgerundet, sondern leicht concav gegen die graue Substanz eingesunken.*) Vom erwähnten Spalte bis zu den Vordersträngen war die auffällig schmale Zone der weissen Substanz durch breite zahlreiche Bindegewebssepta fast zerklüftet.

Auch hier waren die Seitenstrangsgebiete mit Ausnahme der lateralen und peripheren (Kleinhirnbahn) durch die Weigertfärbung lichter gefärbt, zeigten zumeist Nervenfasern von sehr kleinem Caliber.

Der Lage der Kleinhirnfasern im hinteren Seitenstrange entsprach eine deutliche Hervorwölbung. (Fig. 6.)

Fig. 6.

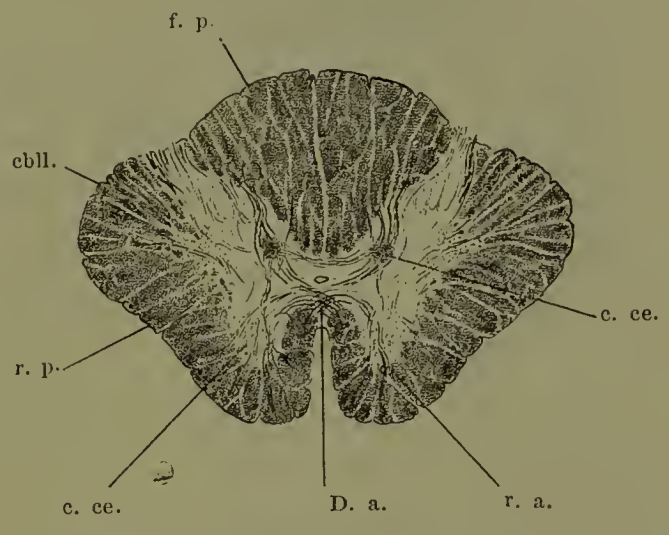

Querschnitt durch das mittlere Dorsalmark.

D. a. — vordere Rückenmarksfaserkreuzung.
r. a. — Vordere Wurzeln.
c. ce. — Columnae Clarki.
r. p. — Region der Pyramidenseitenstrangbahn.
f. p. — funiculus posterior.
cbll. — Kleinhirnbahn.

Im medialen Vorderstrange waren ausser den starken Fasern auch mehr als im Halsmarke feinere Querschnitte auffindbar. Der Sulcus anterior erschien daselbst breit, fast klaffend. Auch die grauen Vordersäulen erschienen insoferne verschoben, als die das Seitenhorn formirenden Zellgruppen relativ weit nach rückwärts zu liegen kamen, circa in die Frontalebene der Clarke'schen Säulen.

Die letzteren waren gut entwickelt, zeigten besonders deutlich die horizontal nach aussen (Kleinhirnbahn) umbiegenden Faserzüge; nach vorne zu zogen fast gleiche Antheile zur vorderen Commissur und, wie es scheint, zum Fasernetz des Vorderhornes.

An den Zellen der Vordersäulen war auch hier kein abnormer Befund zu verzeichnen.

Wegen Reduction der Seiten- und Vorderstränge traten die Hinterstränge besonders hervor; sie machen fast ein Drittel der Peripherie des Rückenmarkes aus.

*) Aehnliche Befunde waren auch stabil bei dem von Flechsig untersuchten Falle eines Acranus und bei congenitalem Defecte des Mittelhirnes. Beide Neugeborene,

Mit dem Schmälerwerden der grauen Substanz im Dorsalmarke wurde der Querschnitt weiter abwärts völlig rund, doch blieb der erwähnte Spalt nach aussen von den sensiblen Wurzeln abnorm tief; erst gegen das Niveau des Lendenmarkes verschwand er.

Die Quersehnitte dureh das Lendenmark zeigten grösstentheils normale Verhältnisse. Auffällig war nur eine beiderseits circumscripte bei Weigertfärbung helle Zone, die in den hintersten Antheilen der Seitenstränge sich bis zur Peripherie des Rückenmarks erstreekte, nach rückwärts bis zur Region der hinteren Wurzeln reichte. Durch Nigrosin- oder Carminfärbung war diese Zone dunkler tingirt; sie bestand aus kleinen, meist runden Zellen, in einfaseriges Stroma eingebettet, gleich der oben beschriebenen gliomatösen Substanz.*) In dieser Zone konnten wir keine Nervenfasern nachweisen.

Fig. 7.

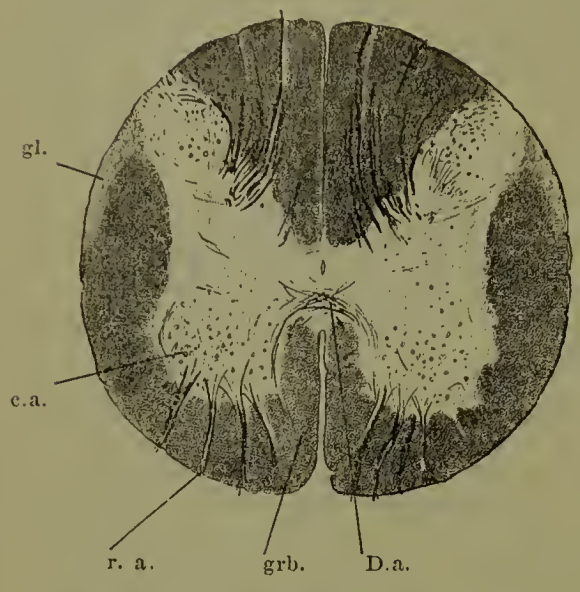

Querschnitt durch das mittlere Lendenmark.

gl. — Region der Pyramidenbahn.
r. a. — Vordere Wurzeln.
D. a. — Vordere Faserkreuzung.
c. a. — Vorderhorn.

Schlussbetrachtungen.

Aus den aufgeführten Ergebnissen der Schädelmessung geht zunächst hervor, dass eine bedeutende Waehsthumshemmung und Verkleinerung des Schädels vorliegt, dass diese weitaus in geringerem Masse das Gesichtsskelett als die knöcherne Schädelkapsel betraf, und dass an dieser wiederum mehr die Stirnscheitelantheile als die Hinterhauptpartien zurückgeblieben waren.

Diese Verkümmerung der Schädelkapsel war aber im Verhältniss nicht so weitgehend wie die des Vorderhirnes, was unter anderem der starke Hydroeephalus externus bewies. Hirn und Schädel waren also nicht in dem normalen engen Contacte; ein Schädelausguss hätte keinerlei Aufschluss über die Gehirnform gegeben.

Dabei ist ein Vorkommniss nicht zu vermissen, das sonst immer bei geheilten Hydrocephalien und partiellen Hirnatrophien, kurz bei relativer Volumsabnahme des Gehirnes sich einstellt, nämlich die vicarirende Hypertrophie der Sehädelwand. Diese war an den unteren Partien des Os frontale am besten zu constatiren.

---

*) Ein gleicher Befund findet sich beschrieben in Flechsig's Untersuchungen O. C. Tafel XVII und Seite 123. An einem Rückenmarke, bei dem es nie zur Bildung einer Pyramidenbahn gekommen war.

Diese vicarirende Hypertrophie an der vorderen Wand der Schädelkapsel schien desgleichen unverhältnissmässig gering, verglichen mit der bedeutenden Volumsverminderung des Gehirnes.

Es ist jedoch nicht wahrscheinlich, dass dieser Thatsache die Verkümmerung der Carotis interna zu Grunde liegt, da diese ja nur mit sehr kleinen wenigen Gefässchen an der Ernährung der knöchernen Schädelwand betheiligt ist, welche letztere fast ausschliesslich von den Aesten der Arter. carotis externa versorgt wird.

Es waren jedenfalls noch andere Momente vorhanden, welche die engen Waehsthumsbeziehungen zwischen Gehirn und Gehirnschädel beeinträchtigten und eine Unzulänglichkeit der Accommodation des Schädelwachsthums an den Gehirnveränderungen bewirkten.

Gudden[1]) hat solche krankhafte Zustände durch Versuche nachgeahmt und experimentell durch beiderseitige Carotisunterbindung Mikroeephalie (am Kaninchen) hervorgebracht, mit und ohne Synostosen der Nähte. In den Fällen, wo die Nähte erhalten blieben, zeigten sie zumeist eine fötale, nicht zackige Form (Sutura simplex). Der gleiche Befund trat auch bei dem vorliegenden Mikroeephalengehirne hervor.

Es wirft sich nun die Frage auf, ob die vorliegende Schädelverkümmerung allein bedingt war durch die Störung des Gehirnwachsthums.

Die Frage würde uns weit führen in die fundamentalen Erörterungen über Schädel- und Gehirnwaehsthum, sowie deren gegenseitiges Verhältniss, in welche die Arbeiten von Engel, L. Fick, Welker, Lucä, R. Virchow, Wagner (Göttingen), Gudden, Meynert, Rieger wichtige Aufklärung braehten.

Feststeht, dass Gehirn und Sehädel in ihren Formen sich gegenseitig bedingen (Lucä), dass die umschliessenden und umschlossenen Theile mit einander waehsen (Welker), dass Gehirn und Schädel mit und durcheinander wachsen (Gudden).

Dies erscheint als Gesetz innerhalb gewisser Grenzen. Doch hat Gudden desgleichen an einem Idiotengehirn mit Hydrocephalus externus das enorme Missverhältniss zwischen Gehirn und Sehädel constatirt und der Auffassung Ausdruck verliehen, dass dabei »auch die durch das Serum bedingte Spannung genügt hat, den Sehädel trotz der rudimentären Entwicklung des Gehirnes zu einer relativ normalen Gestaltung gelangen zu lassen«.

Auch im vorliegenden Falle eines Hydrocephalus externus war das Gehirn viel stärker verkümmert als der Sehädel, die Mikroenkephalie viel ausgesprochener als die Mikrokephalie. Dabei aber ist hinzuweisen auf die anatomische Thatsache, dass das Hauptgefäss für die Schädelkapsel, nämlich die Carotis externa, viel besser erhalten war, dass also der Schädel in besseren Ernährungsbedingungen blieb als das Vorderhirn, welcher Umstand allein die relative Selbstständigkeit beider im Wachsthum erklären kann.

Was nun die enorme Dünne der Gefässe des ganzen Gebietes der intraeraniellen Carotis betrifft, so war es wohl nicht leicht zu entscheiden, ob diese Verkümmerung die Ursache oder die Folge der pathologischen Gehirnveränderung war.

Da die Arteria basilaris mit ihren Aesten, sowie ihre Versorgungsgebiete am Gehirne (Schläfelappen, Kleinhirn u. s. w.) gut erhalten waren, so war die Annahme bestechend, dass die Missbildung, weil auf das Carotisgebiet beschränkt, auch durch Aplasie dieses Gefässes bedingt wurde.

Doch wäre damit nicht der pathologische (Erweichungs-) Process am Gehirne selbst erklärt, und andererseits wissen wir, dass gerade die Gebiete des Schläfelappens, des basalen Hinterhauptlappens und des vom Tentorium geschützten Kleinhirns relativ verschont werden von pathologischen Processen; dass also die Intactheit der Arteria basilaris von dem Verschontbleiben ihres Versorgungsgebietes abhängig sein kann, nicht umgekehrt.

Nehmen wir an, dass irgend eine Schädigung — etwa Druck und Compression von aussen — das Vorderhirn durch einige Zeit traf und die beschriebenen Veränderungen anbahnte, so genügt dies wohl bei dem fötalen Gehirne mehr als beim ausgewachsenen, dass im Anschlusse daran die dazugehörigen Gefässe ihre Entwicklung sistiren oder sich reduciren.

Ein stetiges Beispiel hiefür scheint ja die im normalen Verlaufe des Hirnwachsthums sich vollziehende Involution der Arteria chorioidea zu sein, welche im Embryonalleben als relativ bedeutendstes Gefäss einen Theil der Hemisphärenwand versorgt, der aber bis auf eine dünne Zelllage, die den Plexus chorioideus und dritten Ventrikel überdeckt, völlig atrophirt.

Diese Zelllage aber ist nach Mihalkowiez u. a. als ein Gyrus aufzufassen, die durch die Einstülpung und durch die rasch wachsende Umgebung erdrückt wird.

Einen weiteren Grund, eine primäre Gefässaplasie der Carotis auszuschliessen, scheint auch das relativ weitere Lumen des knöchernen Carotiscanales abzugeben.

Es hat unseres Wissens zuerst Jensen [5]) darauf hingewiesen, dass die secundäre Verkümmerung, die die Carotis interna nach pathologischen Störungen in ihrem Versorgungsgebiete des Gehirnes nicht selten erleidet, nicht auch eine entsprechende Verdünnung ihres knöchernen Canales an der Schädelbasis zur Folge hat.

Der genannte Autor sieht in der relativen Weite des knöchernen Carotiscanales ein Criterium für die oft schwierige Entscheidung, dass eine vorfindliche enge Carotis interna erst secundärerweise sich verengte, in einem abnorm engen Canal dagegen den Erweis, dass die Carotis im Vorhinein oder frühzeitig enge, aplastisch war.

Wenn es nun auch das Wahrscheinlichste ist, dass die Carotis im vorliegenden Falle im Anschlusse an die krankhafte Gehirnstörung sich verengte, so blieb sie doch schon während der Entwicklung eng, als die übrige Umgebung noch weiter wuchs.

So konnte die an sich consecutive Entwicklungshemmung der Carotis interna ihrerseits neue Störungen bedingen.

Für die Möglichkeit endlich, dass ein abnormer Druck von aussen an und für sich als äusseres Hinderniss die normale Expansion des Schädels beeinträchtigt hat, sprechen die während der zweiten Hälfte der Gravidität dauernden Schmerzen der Mutter.

Fassen wir weiterhin die groben Befunde am vorliegenden Gehirne zusammen, so ergibt sich ein besonders ungünstiges Verhältniss der Hemisphären mit Ausnahme des Schläfelappens und eines medialen Antheiles des Hinterhauptlappens, weiterhin der vorderen Antheile der basalen Ganglien zu den übrigen Partien, also eine weitaus vorwiegende Verkümmerung des Vorderhirnes, theilweise des Zwischenhirnes, und verhältnissmässig gute Entwicklung des Mittelhirnes, Hinterhirnes und Nachhirnes.

Die Veränderungen bestanden nicht in einfacher Entwicklungshemmung, sondern in einer Störung der groben und feinen Anordnung der grauen und weissen Substanz und zum Theile um Residuen entzündlicher Vorgänge.

Die Zerklüftung der grauen Substanz in der Hemisphärenwand und den basalen Ganglien zeigte, dass bereits entwickelte Hirntheile zu einer (wahrscheinlich frühen) Fötalzeit durch einen krankhaften, wahrscheinlich nekrotischen Process zum Zerfall gebracht wurden, dann atypisch in Resten weiterwuchsen.

An den Hemisphären waren am stärksten verkümmert und verändert Stirn- und Scheitellappen, weniger die Windungen der Insula Reili und die oberen Partien des Hinterhauptlappens; von den infracorticalen Ganglien zeigen die grössten Defecte die Corpora mamillaria, die vorderen Partien des Corpus striatum, Linsenkernes und Sehhügels; verhältnissmässig gut entwickelt der Schläfelappen und angrenzende Partien des Hinterhauptlappens.

Es waren also die geschilderten Störungen beiderseits hauptsächlich im Versorgungsgebiete der Arteria cerebri anterior und media, also im Gefässastbezirke der beiden inneren Carotiden; ein Befund, welcher wohl in irgend einen Zusammenhang zu bringen ist mit der erwähnten enormen Dünne dieser beiden Gefässe. (Siehe oben).

Bei dieser Auffassung wird auch die verhältnissmässig gute Entwicklung der Inselwindungen verständlich, welche für die dünne Arteria media der nächste Gefässbezirk, also der am günstigsten gelegene war, und ausserdem durch eine starke Arteria communicans posterior einen Succurs von der Arteria basilaris her erhielt.

Während die von der Arteria basilaris aus de norma versorgten Gebiete bis auf die obersten, nämlich in den Hinterhauptlappen gut entwickelt waren, also der basale Schläfeantheil, das Cerebellum, der Pons, die Vierhügel und die Haubenregion, waren die Fasersysteme des doch von denselben Gefässen versorgten Hirnschenkelfusses bis auf die lateralen (temporalen) Antheile völlig verkümmert.

Das Gleiche gilt von den Fortsetzungen des Hirnschenkelfusses nach abwärts, id est im Pons und in der Medulla oblongata, wo alle übrigen Theile wohl entwickelt erschienen.

Der Umstand, dass das Fasersystem des Pes peduncuti fast gänzlich und isolirt verkümmert war, während die übrigen in naher Contiguität befindlichen, zu demselben Gefässbezirke gehörigen Gehirntheile bis zur Medula oblongata mangellos entwickelt waren, lässt annehmen, dass die Entwicklungsstörung dieses langläufigen Fasersystems an anderer Stelle, wahrscheinlich centralwärts bedingt wurde, und dass diese Wachsthumsstörung nach dem Verlaufe der betroffenen Bahnen, nicht nach Gefässbezirken sich weiter geltend machte.

Einen Anhaltspunkt für diese Annahme gibt auch der positive Befund, dass im Pes peduncuti das einzige System, nämlich das temporale, erhalten war, dessen Centrum im Vorderhirn, der Schläfelappen, allein gut entwickelt war.

Diese lateralen Antheile des Hirnschenkelfusses hat Flechsig als occipito-temporale beschrieben und mit Charcot hingewiesen, dass zum Unterschiede von den übrigen daselbst befindlichen Fasersystemen diese nicht absteigend degeneriren.

Bechterew[6]) hat seither beachtenswerthe Fälle mitgetheilt, welche desgleichen den Zusammenhang dieses lateralen Bündels mit dem Schläfelappen darthun; anschliessend an einen Fall, wo bei einem Idioten nur von Hemisphären die Schläfewindungen und der Basaltheil des Hinterhauptlappens erhalten war und wo der Hirnschenkelfuss beiderseits nur in dem lateralsten Antheile erhalten blieb, schloss der Autor, »so ist offenbar eben dieses (erhaltene) Rindengebiet als dasjenige anzusehen, aus welchem diese Bündel entspringen«.

Dass dieser Antheil des Hirnschenkelfusses so selten miterkrankt, sieht Bechterew mit Recht eben darin begründet, dass der grösste Theil des Schläfelappens sowie die Basalfläche des Hinterhauptlappens verhältnissmässig selten der Sitz grosser pathologischer Herde sind.

Wie in der Ebene der Hirnschenkel, hatte sich auch im Pons und der Medulla im Anschlusse an die gänzliche Verkümmerung der Pyramidenbahn der Höhen- (ventro-dorsale) Durchmesser merklich verringert.

Dagegen hat die gesammte Haubenregion eine Gestaltveränderung erfahren, indem sie verhältnissmässig mehr gegen das freigebliebene Areal der Pyramiden nach abwärts als in die Breite wuchs. Diese

Gestaltveränderung scheint eine Folge der unterbliebenen Entwicklung der Pyramiden zu sein und der damit gegebenen Verschiebung der Wachsthumswiderstände. Sie fällt wohl in einen Gesichtspunkt mit den Verschiebungen über die Medianlinie, welche sowohl an den Hemisphären als auch in den infracorticalen Gebieten des Centralnervensystems erfahrungsgemäss bei einseitiger Verkümmerung sich vollziehen, wenn letztere fötal oder wenigstens vor fertiger Entwicklung gesetzt wird.

Ebenso erschienen die Oliven bei dem gänzlichen Wegfall der Pyramidenbahnen in der Medulla oblongata nach einwärts gedreht und einander nähergerückt.

Die Beachtung solcher consecutiver Gestaltveränderungen der angrenzenden sonst intacten Hirntheile ist jedenfalls mit entscheidend bei der Frage, ob eine Degeneration und Atrophie bereits vorhandener Theile vorliegt, oder ob es um eine unterbliebene Anlage und Entwicklung sich handelt.

Für den vorliegenden Fall wird die Annahme, dass es sich nicht um eine Degeneration, sondern eine Aplasie der Fasersysteme des Pes pedunculi und der zur Medulla oblongata ziehenden Pyramidenbahnen handelt, noch dadurch bestätigt, dass wir die bei Degeneration vorhandene Bindegewebsentwicklung vermissten und nahezu das ganze Areale der genannten Bahnen sammt Zwischengewebe fehlte.

Was nun die durch partielle Agenesien oder frühzeitige Atrophien bedingten Verschiebungen und Gestaltsveränderungen im Centralnervensysteme betrifft, so wäre hier auch hinzuweisen auf die, welche bei angeborenem Mangel des Balkens in der Anordnung der Fasersysteme des Grosshirnes sich vollziehen können.

W. Onufrowicz [7]) hat in einem genau studirten Falle von angeborenem Balken-Mangel gefunden, dass trotz vollständigen Fehlens des Balkens das die Wand der Seitenventrikel formirende Balkentapetum doch vorhanden war. Der Autor zog die Folgerung: »Dieses beweist doch wohl ziemlich unzweideutig, dass die Faserung der sogenannten Balkentapete nicht zum Balken gehört, vielmehr zu den längeren Associationsfasersystemen einer Hemisphäre gerechnet werden muss.«

Entsprechend Onufrowicz' Vorgange hat Kaufmann [8]) bei Beschreibung eines Gehirnes mit Balkendefect ähnliche Schlüsse gezogen.

Nach dem oben Erwähnten aber können wir aus den zweifellos richtigen Beobachtungen von Onufrowicz nur schliessen, dass in dem erwähnten Falle von angebornem Balkenmangel das Tapetum der Ventrikelwand nicht durch die Balkenfaserung beigestellt wurde; doch können wir dabei nicht ausschliessen, dass sie bei normalen Hemisphären dies besorgt.

Es wird bei solchen angeborenen Defecten in der Schichtung und dem Nebeneinander des Hemisphärenmarklagers beim Fehlen des einen

Systems eben das nächste nachrücken, sintemal nach der Richtung des fehlenden Antheiles ein verminderter Wachsthumswiderstand für die anliegenden Systeme gegeben ist.

Deshalb können wir das durch verschiedene Präparirmethoden zu bestätigende anatomische Factum nicht widerlegt sehen, dass bei normalen Gehirnen ein sehr grosser Theil der Wand des Hinter- und Unterhornes durch die Balkenfaserung gebildet wird.

Dabei müssen wir auch hinweisen auf den oberwähnten Befund am vorliegenden Gehirne, dass an vielen Stellen die Wand des Unter- und Hinterhornes fast keine Nervenfasern, also gar kein Tapetum aufwies, offenbar weil die ganze Balkenfaserung bis auf verschwindende Reste abhanden war und weil das Hemisphärenmarklager auch bezüglich der anderen Systeme beträchtlich reducirt war.

Hervorzuheben ist noch der weitgehende Defect der grauen Substantia intermedia Soemeringi, während die übrigen daselbst befindlichen grauen Kerne, wie das Corpus subthalamicum und der rothe Kern der Haube, nicht oder nur wenig gelitten haben.

Nach Meynert's Untersuchungen ist es ganz zweifellos, dass gewisse Fasersysteme des Hirnschenkelfusses mit den grauen Massen der Substantia intermedia zusammenhängen.

Trotzdem muss ein Defect des Hirnschenkelfusses nach Bechterew[6]) nicht mit Schwund der Substantia Soemeringi zusammenhängen, und der genannte Forscher theilt einen diesbezüglichen Fall mit, in dem die Substantia Soemeringi sogar hypertrophisch war.

Bechterew nimmt an, dass Schwund der Substantia Soemeringi nur durch Affectionen gewisser Bezirke der basalen Ganglien hervorgebracht werde, und hält es für das Wahrscheinlichste, dass der Streifenhügel dies Centrum abgebe.

Wir können hier auf die anatomische Frage über die Verbindungen der Substantia Soemeringi nicht näher eingehen;*) nur der Annahme wollen wir Ausdruck geben, dass am vorliegenden Gehirne der Schwund an der Soemering-Substanz als ein secundärer, durch den fast totalen Defect der Fasersysteme des Hirnschenkelfusses bedingter aufzufassen ist.

Dies in der Erwägung, dass autochthone Störungen oder Wachsthumshemmungen für die Substantia intermedia nicht nachweisbar waren, andererseits sich doch ein Rest der grauen Masse dort fand, wo eben (lateral) noch ein Fasersystem erhalten war.

*) Hierüber:

Meynert: Psychiatrie. 1884.

Pasternotzky: Zum Baue des Hirnschenkelfusses und der Linsenplatte. Jahrbuch f. Psychiatrie. 1881.

Werdnig: Concrement in der rechten Substantia nigra Soemeringi mit auf- und absteigender Degeneration der Schleife und theilweiser Degeneration des Hirnschenkelfusses. Wiener med. Jahrbücher. 1889.

Rückenmark.

An der Umgebung der Medulla waren Abnormitäten nicht zu verzeichnen, die Gefässe, wie es schien, normal. Das Rückenmark war in toto klein, seine Formation bis zum Lendenmarke merklich verändert.

Der Sulcus anterior war abnorm klaffend, das Halsmark fast durchwegs cylindrisch rund, was durch sich schon auf einen Defect der sich hier seitlich vorwölbenden Seitenstrangbahnen schliessen liess; im Dorsalmarke war seitlich sogar ein tief einspringender Spalt vorhanden, ausserdem entwickelte sich hier am deutlichsten die diesem Rückenmarke eigenthümliche Zähnelung und Faltung an dem Contour.

Die grauen Vordersäulen partieipirten wenig an den Gestaltveränderungen, die Hintersäulen gar nicht. Von den Markfasersystemen waren die Hinterstränge und die Kleinhirnseitenstrangbahn, nach dem Fasercaliber und nach Ausbreitung ihres Areales, unverkümmert.

Das Gebiet der Pyramidenbahnen war sowohl in ihren Vorderstrangs- als auch in den Seitenstrangsantheilen merklich eingeengt und an Fasern verödet, die letzteren Antheile bis in das Lendenmark. An Stelle derselben fand sich ein vielleicht embryonales, gliomatöses Gewebe von gleicher Structur wie das Stroma um den Rückenmarkscentralcanal.

Auch bezüglich der wenigen dünnen Fasern, welche in dieser Region sich vorfanden, ist es fast sicher, dass sie nicht zu den Pyramidenbahnen gehörten; denn einerseits war deren vollständiger Defect, sowohl an der Kreuzung als höher oben, sicher nachweisbar, andererseits ist es durch anatomische Untersuchungen und durch pathologisches Studium der Degenerationen festgestellt, dass in diesem Seitenstranggebiete, zwar spärlich eingestreut, auch Fasern anderer Systeme verlaufen.

Die Bindegewebseinlagerung, wie sie nach längeren secundären Degenerationen erfolgt, konnte nirgends nachgewiesen werden; wir können hieraus, sowie aus den consecutiven Gestaltveränderungen in toto des Rückenmarkes auch hier schliessen, dass es sich nicht um degenerative Processe, sondern um eine Agenesie der Pyramidenbahnen im ganzen Rückenmarke handelt.

Für diese Entwicklungshemmung waren, ebenso wie im Hirnschenkelgebiete, keine autochthonen, ursächlichen Störungen nachweisbar; wir müssen vielmehr auch hier den Ausgangspunkt in das Gehirn verlegen und annehmen: der krankhafte Process, von welchem die Gehirnhemisphären in früher Fötalzeit betroffen wurden, hat die Entwicklung der Pyramidenbahnen auch im Rückenmarke verhindert; es scheint also die vorliegende Missbildung zugleich ein experimenteller Beweis für die Annahme Flechsig's, dass die Pyramidenbahn von oben nach unten, d. h. vom Gehirne aus nach dem Rückenmarke zu wächst.

Diese nicht nur theoretisch, sondern auch klinisch wichtige Frage wurde auch neuerer Zeit wiederholt discutirt.

Flechsig gründete seine Theorie auf folgende Befunde:

1. Die von diesem Autor zuerst klargelegte Variabilität des Verhältnisses der in der Medulla oblongata gekreuzten und nicht gekreuzten Pyramidenbahnen, welche durch die mehr minder stumpfwinklige Knickung des Medullarrohres daselbst bedingt scheint.

Die jeweiligen Gestaltabweichungen der Pyramiden in der Oblongata waren bei den untersuchten Fällen auch immer von entsprechenden Verlagerungen dieser Bahn im Rückenmarke begleitet. »Diese Befunde aber erklären sich am naturgemässesten durch die Annahme, dass die von oben (cerebrum) nach abwärts wachsenden Fasersysteme in der erwähnten Knickung und Buchtenbildung einen variablen Wachsthumswiderstand finden«.

2. Die Markscheidenbildung schreitet, wie aus einigen Fällen mit Sicherheit hervorzugehen schien, von oben nach unten fort. »Sofern die Markscheidenbildung genau die erste Anlage repetirt, lässt sich dieses Verhalten als eine höchst beachtenswerthe Stütze dieser Theorie der Pyramidenbildung verwerthen.«

3. Pyramiden und Pyramidenbahnen bilden sich überhaupt nicht bei Mangel des Grosshirnes (Acranus).

4. Die Pyramiden-Vorderstrangsbahnen erschienen vielfach noch als ein fremdartiger Anhang an die Vorderstrangs-Grundbündeln.

Der vorletzte Grund wäre ein sehr schlagender, wenn man nicht die Einwendung befürchten müsste, dass eine so weitgehende Missbildung, wie die der Acranie, vielleicht mit einer allgemeinen atypischen Anlage zusammenhängt und solche Missbildungen nicht mehr entwicklungsgeschichtlich verwerthet werden können.

Diese Einwendungen aber können wohl beseitigt werden durch das Studium von Entwicklungsstörungen geringeren Grades, besonders solcher, welche möglichst isolirt die motorischen Centren der Hemisphäre betreffen. Dazu sind in erster Linie solche heranzuziehen, welche die Hemisphären vor dem fünften Monate, also vor dem Erscheinen der Pyramiden in der Oblongata und im Rückenmarke treffen.

Hieher gehört vielleicht der oben beschriebene Fall; aber auch eine grosse Anzahl von Gehirnmissbildungen, deren Form und Gepräge ja oft nachträglich die Zeit bestimmen lassen, in die die Ursache der Entwicklungsstörungen zu verlegen ist. Solche krankhafte Störungen in früherer Fötalzeit liegen — wie derzeit nicht mehr discutirt zu werden braucht — manchen Fällen von Mikrocephalie, oder besser Mikroencephalie zu Grunde.

Die Untersuchung solcher Gehirne wurde nur sehr selten auf das Rückenmark erweitert, obwohl schon Tiedemann[9]) auf die engen

gegenseitigen Beziehungen aufmerksam machte, in welchen das Waehsthum einzelner Theile des Centralnervensystems steht, und Flechsig o. e. diese Einflüsse besonders für die spätere Fertigstellung und Markscheidenbildung einzelner Fasersysteme sicher naehwies.

Gudden hat bekanntlich die Methode geschaffen, an neugeborenen Thieren operativ periphere oder eentrale Defecte zu setzen und die consecutiven Defeete und Atrophien im Centralnervensysteme zu benützen, entlang derselben die eentralen Bahnen gewisser Systeme zu verfolgen; die erwähnten Missbildungen der früheren oder späteren Fötalzeit kommen nach dem Gesagten — um Edinger's Wort zu gebrauchen — gleich Guddenschen Experimenten am menschlichen Foetus.

Berufene Arbeiter auf diesem Gebiete: Aeby [10]), Theile [11]) und Flesch [12]), haben auf diese Unvollständigkeit der Untersuchungen hingewiesen und bei ihren Fällen wenigstens makroskopisch dargethan, dass Mikrocephalie mit Mikromyelie verbunden war.

Mikroskopische Untersuchungen von conseeutiven, bulbären und medullären Entwieklungs-Störungen liegen vor von Mierzejewsky [13]), Hervouet [14]), weiter sehr eingehende Bearbeitungen in dem oft citirten Falle von Rohon [15]), und in zwei Fällen, welche unter Flesch's Leitung die leider seither verstorbene Collegin Alexandra Steinlechner-Gretschnikoff [16]) mit der exaeteren Methode von Faserzählungen lieferte.

Der Fall Mierzejewsky betraf einen 50jährigen Mikrocephalen, dessen enorm kleines Gehirn vorwiegend in der Gegend der Fossa Sylvii, der Stirn und der Scheitelregion verkümmert war und daselbst die Gestalt früherer Phasen des Uterinallebens darbot. Das Kleinhirn, die Brücke und das verlängerte Mark näherten sich den normalen Dimensionen, doch waren die Pyramiden des verlängerten Markes in der Entwicklung zurückgeblieben, während die angrenzenden Oliven gut entwickelt waren.

Der zweiterwähnte Fall von Hervouet betraf eine $3^1/_2$jährige schwere Idiotin; er lässt eine genauere Gehirnbeschreibung wünschenswerth erscheinen, wegen der complicirten Befunde am Rückenmarke.

Das Gehirn war links mehr verkümmert als rechts.

Das Rückenmark war asymmetrisch, die rechte Hälfte weniger entwickelt. Die rechte (?) Pyramidenvorderstrangbahn faserarm, eingesunken, reichte nicht bis an die Peripherie; von den anliegenden Grundbündeln war sie durch eine Furche getrennt.

Die Pyramidenseitenstrangbahnen waren beiderseits verkümmert, was auf der rechten Seite viel ausgesprochener war.

Auch die Goll'schen Stränge waren arm an nervösen Elementen, zeigten das Bild einer absteigenden Degeneration (?)

Die multipolaren Zellen der Vorderhörner stimmten in Zahl und Grösse annähernd mit normalen überein.

Der genau untersuchte Fall von Rohon kann hierorts nicht so ausführlich citirt werden, wie es dessen musterhafter Beschreibung gebührt.

Es betraf einen vierzehn Tage alten mikrocephalen Knaben, bei dem es nicht eine Spur gab einer Anlage des Processus falciform. major.

Im Vorderhirn war es noch nicht zur Trennung der Hemisphären gekommen; auch das Zwischenhirn verkümmert, völlig atypisch, so dass die hier vorhandenen Theile nicht sicher gedeutet werden konnten.

Von den Gefässen der Gehirnbasis sei erwähnt, dass das Versorgungsgebiet der Carotiden ein minimales war.

Die linke Carotis erschien fast völlig ersetzt durch die Communicans posterior, also einen Ast der Arteria cerebri posterior.

Die rechte Carotis interna war desgleichen ein dünnes Gefäss, das eine verhältnissmässig starke Communicans posterior zur Verstärkung erhielt.

Die Arteria vertebralis, die Arteria basilaris und Arteria cerebri posterior waren gut entwickelt.

Auch das Mittelhirn war noch verkümmert, aber »der inneren Zusammenstellung nach wohl geordnet«. An der Haubenregion waren alle Details auffindbar, dagegen fand sich unter der »flächenhaften« Substantia Soemeringi statt des Gehirnschenkelfusses eine feinkörnige Masse, welcher zugleich kleine Kerne und kleine rundliche Nervenkörper sich beimengten. Nervenfasern, welche mitunter da auftreten, gehören der Haubenregion an(?).

In Pons waren nebst den dorsalen Haubenpartien nur das cerebellare Querfasersystem vorhanden, keine Längsfasern, also keine längsverlaufende Fortsetzung der Faserung des Pes pedunculi.

Die Schleifenschichte war, wie es scheint, überall wohlgebildet.

Auch in der Medulla oblongata, im Niveau der Oliven, wies der Querschnitt keine Spur einer Pyramidenbahn auf, obwohl die übrigen Gebilde daselbst normal waren.

Umsomehr zu verwundern war es, dass Rohon im Gebiete der unteren Olive, also auch im Gebiete, wo die Hinterstrangskerne sich einlagern, an die Vorderstrangsgrundbündel medial herantretende Faserkreuzung fand, die nach dem Seitenstrange zu verlief. (Fig. 10 o. c.)

Rohon hielt diese für die (motorische) Pyramidenkreuzung und folgerte aus dem Umstande, dass der Gehirnschenkelfuss im Mittelhirne, im Pons, ebenso die Pyramiden im Nachhirne nicht zur Entwicklung kamen, dagegen die Pyramidenkreuzung wieder auftrat, in nachstehender Weise: »Dies Erscheinen der Pyramidenkreuzung in unserem Falle stellt sich diametral der Flechsig'schen Theorie von der Entstehung der Pyramiden entgegen. Hier beweist (?) mit aller Bestimmtheit die Pyramidenkreuzung eine Bildung der Pyramidenbahnen vom Rückenmarke nach aufwärts. — Somit eröffnet sich in unserem Falle zur Frage von der Pyramidenentwicklung folgende Ansicht:

Im Verlaufe normaler Entwicklungsprocesse bildet sich ein Theil der Pyramidenfasern vom Rückenmarke nach aufwärts, der andere vom Grosshirne nach abwärts, beide Theile verwachsen später mit einander, um ein continuirliches Fasersystem herzustellen.«

Wir müssen aber dem geschätzten Autor bezüglich der Deutung seiner Befunde in der Oblongata entgegnen:

Die von ihm gegebene Abbildung (Fig. 10) eines Querschnittes in der unteren Olivengegend (also auch der Hinterstrangskerne) zeigt eine symmetrische Kreuzung von Fasern, die sich vorne im Sulcus anterior dem Areale der Vorderstrangsgrundbündel anlegen, nach hinten theils gegen den Hinterstrang, theils gegen den Seitenstrang zu ziehen. Nichts zeigt, dass sie in letzterem daselbst enden oder in die Längsrichtung umbiegen. Wir sahen aber an unseren Präparaten, dass die sensible Faserkreuzung einerseits noch weiter nach abwärts sich erstreckt als die erwähnte Region, andererseits, dass diese Kreuzung der sensiblen Fasern sich in Bögen vollzieht, welche bis zum Seitenstrange sich erstrecken, welche Thatsachen auch an Querschnitten durch die Medulla von Embryonen aus den letzten Fötalmonaten besonders gut ersichtlich ist; eine Täuschung wird so leicht möglich, besonders bei anderen als Hämatoxylin- oder Goldfärbungen.

Wir haben ausserdem noch folgende Gründe, die von Rohon abgebildete Kreuzung nicht für einen Bestandtheil der (motorischen) Pyramidenbahn, sondern für die untere Fortsetzung der sensiblen Faserkreuzung zu halten.

Fürs erste sind die Fasern so scharf und distinct gezeichnet, wie es dem noch marklosen Fasersysteme der Pyramiden eines 14tägigen Kindes noch nicht zukommt.

Zweitens vollzieht sich die Pyramidenkreuzung nie so faserweise wie in der Abbildung, sondern bündelweise.

Aus diesem Grunde sind endlich die Schnitte durch die Gegend ausgiebiger Pyramidenkreuzungen immer asymmetrisch zum Unterschiede von Rohon's Abbildung.

Diese Abbildung gab uns vielmehr genau die Verhältnisse wieder, wie wir sie auch an unserem Falle eines pyramidenlosen Gehirnes und Rückenmarkes sahen und wo wir die erwähnte Kreuzung als die des sensiblen Fasersystemes sicher nachweisen konnten.*)

Die beiden in Frage stehenden Fasersysteme legen sich übrigens bekanntlich so enge aneinander, dass der Entdecker der sensiblen

*) Die Thatsache, dass die sensible Faserkreuzung weiter nach abwärts reicht, hat Allen Starr (s. d.) früher nachgewiesen: »es ist evident, dass in der normalen Medulla die Kreuzung der motorischen und sensiblen Fasern stattfindet und wenigstens theilweise in c. derselben Area, dass die Pyramiden- und die sensible Faserkreuzung nicht gänzlich gesondert eine unter die andere zu liegen kommen«.

Kreuzungsbahn, Prof. Meynert, sie als obere sensible Pyramidenkreuzung benannte.

Frau Alexandra Steinlechner-Gretschnikoff untersuchte mit der erwähnten Methode genau die Rückenmarksveränderungen bei zwei Fällen von Verkümmerung des Grosshirnes.

Der erste betraf einen neunjährigen Mikroeephalen aus der Familie Becker, welcher ausführlicher von Flesch beschrieben wurde.

Es fand sich bei ihm eine weitgehende Reduction des Grosshirnes, nur der Stirnlappen und der vordere Theil des Parietallappens waren als solide Massen mit wenig Furchung kenntlich. Der grösste Theil der Gehirnmasse war jederseits in eine dünnwandige Blase umgewandelt, es waren also hydrocephalische Veränderungen vorhanden.

Der zweite Fall von A. G. betraf einen seehsjährigen Knaben mit Porencephalie, die vielleicht post partum sich entwickelte.*)

Es waren die Hemisphären beiderseits auf der Convexität der Sylvischen Grube durch tiefe Rinnen (Pori) getheilt, so dass jede Hemisphäre in einen frontalen und temporo-occipitalen Lappen zerfiel. Die Windungsfurchen liefen einander parallel zu dieser Spalte hin.

Rechte Vertebralarterie war sehr dünn,**) ebenso beiderseits die Carotis interna, deren Dicke der der Arteria eorporis eallosi gleichkam.

Die Autorin kam zu folgenden Ergebnissen:

In beiden Fällen bestand auch eine Verkümmerung des Rückenmarkes, eine Mikromyelie.

Locale Erkrankungen als Ursache der Mikromyelie waren nicht nachzuweisen, die Veränderungen müssen als abhängig von der Erkrankung des Grosshirnes angesehen werden.

Die Verkümmerung des Rückenmarkes betraf in erster Linie die weisse Substanz, vor allem die Pyramidenbahn und die Goll'schen Stränge (?); weniger die Vorderstränge.

Bei dem höheren Grade der Störung (Becker) waren die Fasern der Kleinhirnseitenstrangbahn vermindert, ebenso die Zahl der Zellen im Vorderseitenhorne.

Bezüglich letzteren Befundes haben wir unten noch Einiges zu erwähnen.

Aus dem Umstande, dass in den Seitensträngen noch eine Anzahl Fasern erhalten waren, folgerte die Verfasserin, dass dieselben von Centraltheilen unterhalb des Grosshirnes abhängig sind.

---

*) Die durch die Autorin geschilderten bedeutenden Gestaltsveränderungen des Gehirnes lassen eine früher fötal eingetretene Störung vermuthen.

**) Ein sehr häufiges Vorkommniss, welches gewöhnlich durch entsprechende Vergrösserung der anderseitigen Vertebralarterie ausgeglichen wird.

In der allgemeinen Fassung ist gegen diesen Schluss nichts einzuwenden, doch muss darauf aufmerksam gemacht werden, dass keinem der beiden erwähnten Fälle das cortieale Endigungsgebiet der Pyramiden, id est die Parietalregion, vollständig fehlte, also eine partielle Ausbildung der Pyramidenbahn möglich war; gewiss hätte die Untersuchung der Oblongata, des Pedunculus und eventuell der inneren Kapsel hierüber Aufschluss gegeben.

Beachtenswerth ist die von Frau A. G. erwähnte Verkümmerung der Hinterstränge bei Entwicklungsstörungen des Grosshirnes, besonders für die Tabesfrage,*) ebenso für das Verständniss der hereditären und angeborenen Ataxien.

Doch widersprechen gerade diesem Befunde fast alle neueren Untersuchungen, wenigstens insoferne, als dieser Zusammenhang gewiss auch kein stets nachweisbarer, kein nothwendiger ist. Auch in dem von uns beschriebenen Falle war dieses Fasersystem allerorts gut entwickelt.

Allen Starr †) [17]) publicirte seither die eingehende Untersuchung des Centralnervensystems bei einem siebentägigen Kinde mit vollständigem Mangel des Vorderhirnes und theilweiser Verkümmerung des Zwischenhirnes.

Es fehlten die Längsfasern der Crura cerebri, nach abwärts die vordere (motorische) Pyramidenkreuzung, die Seitenstränge; die Hinterstränge wurden als normal befunden, desgleichen die graue Substanz der Vordersäulen des Rückenmarkes vom Dorsalmarke angefangen. Auch im Niveau des ersten Halsnerven war das Vorderhorn klein, »aber die Verhältnisse der Zellen normal«.

Nur zum Theil kann bei dieser Frage der Agenesien der Pyramidenbahnen die Gruppe von Entwicklungsstörungen herangezogen werden, welche als Poreneephalien benannt wurden.

Da wir durch die bekannte Monographie Kundrat's [18]) gerade über diese Entwicklungsstörungen genaue Uebersicht haben, so wissen wir, dass weitaus die meisten mit ihrem Beginne in eine zweite Phase der Entwicklung fallen, also jenseits des fünften Monates, in der die Pyramidenbahnen angelegt, aber die Fasern noch nicht mit Markscheiden umgeben sind.

Da nun, wie Kundrat nachwies, bei diesen Störungen zumeist Defecte gesetzt werden im Bereiche der Carotis interna, und zwar im Gebiete der Arteria cerebri media, so werden hiebei gerade die centralen motorischen Endstationen zerstört.

Wenn wir nun auch in der späteren Entwicklungsphase der von da abhängigen motorischen Bahnen, der Pyramiden, einen centralen

*) Siehe Jendrassik: Localis. d. Tabes. Deutsches Archiv 1889.

†) Citirt nach Flesch.

Einfluss auf das Wachsthum annehmen, müssen wir als Folgezustände für dieselben erwarten: Störung der Markscheidenentwicklung, aber auch Zerfall der vorhandenen Faseranlage, also Aplasie und Degeneration.

Beide in ihren Folgen bei längst abgelaufenen intrauterinen Processen auseinanderzuhalten, wird im Einzelfall oft schwer sein.

Die Mittheilungen älterer Autoren hierüber sind nur wenig verwerthbar.

Wir finden in denselben selten Mittheilungen über die Pedunkel und den Pons und Medulla, häufig auch die Angabe, dass angeborene halbseitige Lähmungen und Contracturen bestanden, und die Oblongata und Rückenmark werden als normal bezeichnet; ohne Frage eine Contradictio in adjecto.

Erst die von Kundrat selbst beschriebenen Fälle (Fall 33 und 35) sind hierbei belehrend.*)

Unter den seit Kundrat mitgetheilten Porencephaliefällen fanden wir unter 14 Fällen von Läsion der motorischen Vorderhirnregion (Parietalregion) elfmal die Angabe von consecutiver Verkümmerung der (motorischen) Fasersysteme bis in die Medulla oblongata.**)

Die Untersuchungen, welche sich auf das Rückenmark erstreckten, haben alle einen Defect der Pyramidenbahn constatirt, und zwar in den Fällen, mitgetheilt von Weber, Bianchi, v. Limbeck und Schultze, Witkowsky.

Besonderer Erwähnung bedarf die in neuerer Zeit von R. Schattenberg vorgenommene genaue Untersuchung des Centralnervensystems eines 56jährigen congenitalen Idioten, bei dem es sich um einen angeborenen, fast einseitigen Defect der rechten vorderen Scheitelgegend und des Stirnlappens handelte; solche asymmetrische Fälle sind besonders instructiv, da hiebei im Pedunculus und der Oblongata die normalen Systeme der einen und die verkümmerten der anderen Seite zum Vergleiche neben einander liegen.

Die rechte Carotis interna war schon beim Eintritte in die Schädelhöhle enger; die Arteria communicans (posterior) fehlte beiderseits.

Der rechte Pes pedunculi ein schmaler Saum, am Querschnitte grau; an Stelle der Pyramiden verliefen im Pons wenige schmale Streifen von Längsfasern. In der Olivengegend der Medulla oblongata waren rechts keine Pyramiden nachweisbar.

*) Im Originale nachzulesen.

**) Es sind dies die Fälle von Rehm,[19]) Weber,[20]) Schulze,[21]) v. Limbeck,[22]) Otto,[23]) Ross,[24]) Witkowsky,[25]) Mierzevsky, Bianchi,[26]) Schattenberg[27]) (Marchaud) und ein Fall von mir.[28]) In den anderen drei Fällen, wo von den abwärts gelegenen consecutiven Vorbildungen nichts erwähnt ist, von Sperling,[29]) Binswanger,[30]) und von mir (ibid.) sind keine gegentheiligen Angaben, die Beschreibung war zum Theil wohl aus äusseren Gründen auf das Vorderhirn beschränkt.

Nach den Abbildungen, die der Autor gab, hat auch hier die Haubenregion im ventrodorsalen Durchmesser sich mehr gestreckt als auf der intacten linken Seite.

Die Mittellinie war verschoben, die linke Pyramide stark nach rechts gedrängt.

Im Halsmarke, nach der Kreuzung, erschien die rechte Rückenmarkshälfte viel mächtiger als die linke.

Die Asymmetrie des Querschnittes beruhte hauptsächlich auf der sehr bedeutenden Verkleinerung des linken Seitenstranges, wodurch Vorder- und Hinterhorn einander sehr genähert wurden.*) Eine vorhandene Asymmetrie der Hinterstränge wurde lediglich durch Verschiebung bedingt.

Die geweblich intacte graue Substanz der Vorder- und Hinterhörner erschien links massiger als rechts; der Autor sieht auch hier eine Verdrängung der grauen Massen von rechts nach links.

Nirgends waren Reste von degenerativen oder entzündlichen Processen nachweisbar.

Die Asymmetrien verloren sich erst an Schnitten durch das untere Lumbalmark. Die bisher abgehandelten Erkrankungen betrafen durchwegs schwere Störungen mit fast völligem Ausfalle oder Zerstörung der motorischen Partien im Vorderhirn.

Es sei aber hingewiesen, dass auch bei viel milderen fötalen Erkrankungen die quantitative, vielleicht auch qualitative Ausbildung der Pyramidenbahnen bis ins Rückenmark beeinträchtigt wird, welcher Umstand jedenfalls heranzuziehen ist bei den angeborenen geringeren funetionellen und trophischen Störungen im Bewegungsapparate, begonnen von den angeborenen spastischen Lähmungen bis zu den hereditären Zuständen übermässigen Muskeltonus (Thomsen).

Wir haben bei vier verschiedenen Fällen, fötaler oder frühzeitiger Gehirnerkrankung, die wir daraufhin untersuchten, uns jedesmal von der Mitbetheiligung der Pyramidenbahn überzeugen können.

Im ersten Fall,[31]) wo ein frühzeitiger Hydrocephalus die Bildung des Corpus callosum verhinderte und die Hemisphärenwände wenig verdünnte, war nur eine geringe Asymmetrie der Pyramidenbahnen nachweislich.

Im zweiten Falle,[28]) der gleichfalls ein balkenloses Gehirn betraf, gleichfalls Residuen eines frühzeitigen Hydrocephalus, aber auch starke Anomalien in der Hirnrinde aufwies, waren beide Pyramidenbahnen im Pons und der Oblongata auf schmale Streifen verkümmert.

*) Grobe Gestaltsveränderungen der grauen Substanz im Rückenmarke bei congenitalen Störungen wurden auch von Pick und Flechsig beschrieben.

In zwei weiteren Fällen [32]) von später aufgetretenem Hydrocephalus zeigten sich die Pyramidenbahnen auf die Hälfte reducirt.

Auf diesen Zusammenhang bei angeborenen Hydrocephalien haben schon Hugenin, Rumpf und Fr. Schultze hingewiesen.

Kurz hervorheben wollen wir noch die Befunde an der grauen Substanz, den Vordersäulen des Rückenmarks. In unserem Falle waren an den Zellen keine Veränderungen nachweisbar; die Zahl derselben war, wie es schien, nicht vermindert, nur grobe Verschiebungen konnten wir contatiren, besonders die Näherung von Vorder- und Hinterhorn.

Auch in den citirten Fällen von fötalen Gehirnerkrankungen der Literatur liegen über die Mitbetheiligung der Vordersäulen des Rückenmarkes fast durchwegs keine oder negative Angaben vor.

Nur die erwähnten Untersuchungen von Frau Steinlechner ergaben, »dass in dem einem höheren Grade von Mikrocephalie entstammenden Präparate auch die graue Substanz durch Verminderung der Zahl der Nervenzellen afffcirt war«.

Wenn wir auch die Befunde der Frau Steinlechner gelten lassen, so erhebt sich bei dem von ihr beschriebenen Falle die Frage, ob alle Rückenmarksveränderungen consecutive sind, zumal in dem Falle auch die sensiblen Stränge und die Kleinhirnbahn verkümmert waren.

Dagegen fanden sich in dem von Allen Starr untersuchten Falle eines noch weiter entwickelten angeborenen Defectes des Gesammthirnes die Zellenverhältnisse in den Rückenmarksvorderhörnern normal.

Die Klärung dieser Frage ist auch desshalb wichtig, weil sie zu der dunklen Frage beiträgt über die Beziehungen der directen motorischen Gehirnbahn, i. c. der Pyramidenbahnen, zu den Zellen der Vordersäulen des Rückenmarkes. Vergleichen wir die Befunde bei Erwachsenen. Wir wissen, dass auch bei Degenerationen der Pyramidenfasern die Zellen des Vorderhornes — wenigstens eine Zeit — intact bleiben können, und dass die aus den Vorderhörnern austretenden motorischen Rückenmarkswurzeln fast stets intact bleiben, aus welchem letzteren Grunde Bouchard, Flechsig und Andere einen directen Zusammenhang von Pyramidenbahnen und vorderen Wurzeln ausschlossen. Andererseits sind häufig Seitenstränge und Vorderhörner erkrankt, so dass es bekanntlich in vielen Fällen noch Frage ist, welches von beiden das primäre Erkrankungsgebiet ist. Charcot vermuthet, dass in gewissen Fällen, den »amyotrophischen Lateralsklerosen«, die Seitenstränge primär entarten, und auch Flechsig schloss auf einen Zusammenhang der Pyramidenbahnen mit den Vorderhornzellen aus der pathologisch-anatomischen Erfahrung, dass im Anschluss an atrophische Zustände der Pyramidenbahnen Atrophie in den Vorderhornzellen eintritt.

In neuerer Zeit haben Untersuchungen von Fürstner [33]) für gewisse Rückenmarksabschnitte es wahrscheinlich gemacht, dass bei Seitenstrangsaffectionen (besonders bei progressiver Paralyse) die Nervenfasern zuerst

schwinden und erst später die Ganglienzellen und die Zwischensubstanz ein verändertes Aussehen zeigen; ausserdem scheinen die Faserzüge im Seitenhorne früher erkrankt als die Pyramidenseitenstrangbahn (also die vom Cortex periphersten Antheile des Pyramidenfasersystems am frühesten ergriffen).

Wie häufig nach Unterbrechung der Pyramidenbahnen (z. B. in der Capsula interna) eine Atrophie der Vorderhörner sich später anschliesst, ist noch festzustellen, ebenso, welchen Antheil die graue Substanz der Rückenmarksvorderhörner hat bei dem häufig nach Hemiplegien auftretenden langsamen, aber weit sich entwickelnden Muskelschwund.

Charcot hat bekanntlich hingewiesen auf das späte Vorkommen von Atrophien nach Hemiplegie und dies durch die Annahme erklärt, dass die grossen Ganglienzellen der Vordersäulen den Degenerationsprocess wenigstens aufzuhalten vermögen.

Bei totalen Agenesien der Pyramidenbahnen scheint nach dem bisher Untersuchten eine Mitverkümmerung der grauen Substanz nicht constatirbar oder wenigstens sehr gering; dagegen scheinen die Erkrankungen der Vorderhörner bei Zerfall oder Zerstörung der Pyramidenbahnen Erwachsener doch häufiger und ausgiebiger sich anzuschliessen.

Dies würde dafür sprechen, dass erst mit der völligen Ausbildung und mit dem ausgiebigen Functioniren der Pyramidenbahn ein gewisser trophischer Zusammenhang, eine Abhängigkeit von den Anregungen, die durch diese Bahn vermittelt werden, für die Zellen der Vorderhörner zu Stande kommt.

Die Wachsthumsbeziehungen zwischen peripheren und centralen Antheilen des Nervensystems finden von anderer Seite ihre Beleuchtung durch das Studium von congenitalen Verstümmelungen peripherer Theile; was bekanntlich Gudden, Mayser und Andere an neugeborenen Thieren imitirten. Edinger*) [34]) hat nach genauer Untersuchung eines Falles von intrauteriner Amputation eines Vorderarmes gezeigt, dass nicht nur die hinteren und vorderen Wurzeln derselben Seite, sondern auch auf eine gewisse Strecke die graue Substanz des Halsmarkes reducirt war; ausserdem zeigten sich aber auch — entgegengesetzt unseren bisherigen Kenntnissen über Veränderungen bei Erwachsenen — gewisse Abweichungen in der Gegend der motorischen Centren der Gehirnhemisphären, die den Autor, im Einklange mit den Ergebnissen von Gudden und Gowers, zu dem Schlusse drängten: dass das ausgebildete Gehirn auf Ausfall im Bereiche der peripheren Bahnen nicht mit merklicher Atrophie antwortet;**) treten aber während der Zeit des Hirnwachsthums solche

*) Dieser Autor hat auch die diesbezügliche Literatur zusammengestellt.

**) Bezieht sich nach den Untersuchungen Monakow's nicht auf die sensorischen Bahnen.

Ausfälle ein, so entwickeln sich die dazu gehörigen Rindenpartien nicht in demselben Masse wie am gesunden Gehirne.

Was nun die klinischen Symptome des vorliegenden Falles anbelangt, so lassen die allgemeine Beschränkung der Bewegungen, der dauernde übermässige Muskeltonus, die gesteigerten Reflexe aller Sehnen, endlich Fehlen eines Muskelschwundes die Erkrankung unter die einfachen spastischen Lähmungen einreihen.

Bei der Intactheit der übrigen Rückenmarksbestandtheile ist es unabweislich, diese Symptome mit dem Fehlen der Pyramidenbahn in Zusammenhang zu bringen; damit aber auch auf die stattgehabte fötale Gehirnerkrankung zurückzuführen.

Es scheint nach dem derzeitigen Stande der Kenntniss über die Seitenstrangerkrankungen nicht gewagt, ähnliche Agenesien der Pyramidenfasern als pathologisch-anatomische Grundlage anzunehmen für die grösste Zahl der Fälle von angeborener spastischer Gliederstarre, welche von Little, Strohmeyer, Benedikt, Erb, Seeligmüller, Förster, Soltmann, Ruppreeht[42]) und Anderen beschrieben und begutachtet wurden, denen verschiedene cerebrale Erkrankungen zu Grunde lagen, deren Beginn zur Geburt oder bis vor die Geburt zurückdatirt.

Dabei muss jedoch hervorgehoben werden, dass die Agenesien in den meisten Fällen nicht totale sind, sondern nur eine bedeutende Verminderung der Faser dieser Bahn aufweisen. Sehr bemerkenswerth sind hiebei die feineren Befunde von A. Pick,[35]) welcher einen Fall von Hypoplasie der Pyramidenbahn untersuchte, und bei den vorhandenen dünnen Fasern eine mangelhafte oder fehlende Markscheidenbildung an denselben constatirte; der Autor nimmt hiebei eine in ein späteres Stadium fallende Entwicklungshemmung an und bezeichnet nach Analogie der nach Faserrsystemen sich ausbreitenden Erkrankungen solche Entwicklungsstörungen als Agenesia systemica.

Diese klinischen und anatomischen Thatsachen finden ihre Ergänzung durch die Befunde an normalen Neugeborenen, deren Pyramidenbahnen noch nicht voll entwickelt sind.

Beim Neugeborenen sind bekanntlich die Gliedmassen in einer stetigen leichten Flexionsstellung, was auch die Finger und Zehen betrifft; die Knicsehnenphänomene sind stark, oft beträchtlich gesteigert; der Fussclonus — auch normalerweise — häufig auslösbar.

Darin liegt zum Theile die Erklärung, dass die angeborene spastische Starre der Glieder in den ersten Lebenswochen häufig überschen wird.

Wir wollen hier nicht breit eingehen auf das Wesen der Sehnenreflexe und auf die Bedeutung, welche deren Steigerung zukommt;*) doch

*) Hierüber: Dr. M. Sternberg »Ueber Sehnenreflexe«, Vortrag in den Verhandlungen des Congresses für innere Medicin in Wien 1890.

scheinen gerade die Agenesien, die möglichst uncomplicirten Ausfälle einer bestimmten Leitungsbahn, hiefür ein natürliches Experiment.

Adamkiewicz[41]) nimmt bekanntlich an, dass die continuirliche Innervation der Muskeln, »der Muskeltonus«, durch zwei Systeme antagonistisch beeinflusst wird, und zwar durch das Hinterstrangsystem, welches den Tonus unterhält, und durch das Seitenstrangsystem, welches ihn hemmt. Die klinische Thatsache steht fest, dass bei Hinterstrangerkrankungen der Muskeltonus in den entsprechenden Abschnitten herabgesetzt, bei isolirten Seitenstrangerkrankungen bedeutend erhöht erscheint.

Bei Paralytikern haben die Untersuchungen Zacher's[36]) es auch sehr wahrscheinlich gemacht, dass bei pathologischen Veränderungen der Seitenstränge in den Körpergebieten die spastischen Symptome nicht zur Entwicklung gelangen, wo gleichzeitig eine Affection der Hinterstränge vorliegt; dass also die Affection des einen Systemes die des anderen hierin paralysirt.

Für den Neugeborenen sind von diesem Standpunkte aus die vorhandenen spastischen Symptome nichts anderes als das Resultat des Ueberwiegens der Hinterstranginnervation über die des Seitenstrangsystems, also der functionelle Ausdruck für die längst bekannte, entwicklungsgeschichtliche Thatsache, dass die Hinterstrangsantheile im Rückenmarke früher vorhanden und früher fertiggestellt sind, als die des Seitenstranges.

Weiterhin aber sprechen auch die an die verschiedenen angeborenen Gehirnerkrankungen so häufig sich anschliessenden Spasmen und Contracturen dafür, dass Hinterstrangsaffectionen dabei zum mindesten sehr selten und nicht in gesetzmässiger Weise sich hinzugesellen.

Die Hinterstränge haben für die grosse Mehrzahl ihrer Fasern ihr trophisches Centrum peripher in den spinalen Ganglien, und wenn auch die Lehre von His, dass die hinteren Wurzeln als centrale Zellfortsätze vom Spinalganglion nach dem Rückenmarke zu wachsen, nicht ohne Widerspruch bleibt, scheint es doch unerlässlich zum Verständnisse der angeborenen Hinterstrangsanomalien, welchen in der Tabesfrage eine hohe Wichtigkeit zukommt, hiezu stets auch die genaue Untersuchung der spinalen Ganglien und der hinteren spinalen Wurzeln vorzunehmen.

Es erscheint nach dem Ausgeführten fast sicher, dass die Bahn der willkürlichen motorischen Impulse, id est die Pyramidenbahn, von den motorischen Partien des Grosshirnes aus wachsen; andererseits bestätigen auch das Experiment sowie die klinische Forschung, dass die Unterbrechung des Zusammenhanges der Pyramidenfasern mit diesem Centrum sie zum Zerfalle bringt.

Wir haben nach Allem das Recht, anzunehmen, dass an diese Faserbahn neben Bewegungsanstössen auch trophische Impulse vom Centrum zur Peripherie abgegeben werden.

Daraus ergibt sich die Annahme, dass bei gewissen Atrophien und Störungen im Grosshirne gerade an den entfernteren Gebieten der Leitungsbahnen die Ernährung zuerst gestört wird.

Es kann dadurch ein Einklang hergestellt werden in scheinbar auseinandergehenden Ergebnissen einerseits der Thatsache, dass bei der Durchtrennung im Verlaufe der Pyramidenfasern diese conform der Leitungs- und Wachsthumsrichtung absteigend degeneriren, andererseits der Befunde massgebender Autoren, dass bei vielen gewissen Erkrankungen des Centralnervensystems die Pyramidenbahnen in verschiedener Höhe, mitunter sogar aufsteigend degeneriren.

Sehr aufklärend gestalten sich in der Hinsicht die Befunde bei progressiver Paralyse, die Westphal zuerst in seiner bekannten Untersuchung gründlich lieferte.

Zacher o. c. fand, dass die Entartung der Pyramiden dabei selten über die Kreuzung hinaus zu verfolgen war; in einem Falle bis zur Brücke, doch nahm der Zerfall nach oben zu an In- und Extensität ab. Zacher gibt auf Grund seiner Untersuchungen aber doch die Möglichkeit zu, dass bei der progressiven Paralyse ein Connex besteht zwischen der Gehirnerkrankung und der der Pyramidenbahnen, da das häufige Zusammentreffen nicht zufällig sein kann; nur dürfte man sich dies Verhältniss nicht in der Weise vorstellen, wie es thatsächlich bei den eigentlichen secundären Degenerationen statthat.

In gleichem Sinne scheinen die oberwähnten Befunde von Fürstner zu deuten, dass von Seitenstrangfasern bei der progressiven Paralyse die Faserantheile im Vorderseitenhorne zuerst schwanden, und erst später in den compacten Seitensträngen Veränderungen aufgefunden wurden.

Ganz klar formulirte Strümpel[37]) auf Grund seiner Untersuchungen über eine primäre, combinirte Systemerkrankung die (primäre) systematische Atrophie der Pyramiden als eine aufsteigende Degeneration. Nur hält dieser Autor fest an der Eintheilung in primäre und secundäre Erkrankungen; »die Pyramidenbahn degenerirt secundär in absteigender, primär in aufsteigender Richtung«.

Für ein Fortschreiten der Pyramidenerkrankung entgegen der Leitungsrichtung sprechen auch die Fälle von Erlicki und Rybalkin,[38]) von Debove und Gombault,[39]) endlich von Mierzejevsky und Erlicki.[40])

Wenn es nun für die meisten Fälle angeborener spastischer Paresen sich erweisen sollte, dass ihnen Agenesien der Pyramidenfaserbahn zu Grunde liegen, welche die Zellen der grauen Säulen des Rückenmarkes und die Wurzeln intact lassen, dann ergibt sich die Hoffnung, dass diesen Zuständen gegenüber für das ärztliche Handeln noch viele Angriffspunkte da sind. Es könnte dann eben als Ideal des Heilplanes gelten, im Rückenmarke die selbstständige Function, die Innervationsverhältnisse zu

begünstigen und heranzuziehen, wie sie den genügenden Bewegungsleistungen solcher Thiere zu Grunde liegen, die überhaupt keine oder sehr spärlich entwickelte Pyramidenbahn besitzen.

Diese Erwägung ist nicht so vage, wie es scheint, denn die Chirurgen haben gerade über derartige Erfolge längst praktische Erfahrung. Es ist gewiss bemerkenswerth, dass das ganze Krankheitsbild der angeborenen Gliederstarre zuerst durch den Chirurgen Little genau beschrieben wurde, welcher sie als eine Behinderung der Willkürbewegungen (impairment of volition) bezeichnete.

Dieser Autor hebt schon hervor die Möglichkeit einer bedeutenden Besserung durch Passivbewegungen, Verhinderung definitiver Verkürzungen — kurz die consequente orthopädische Behandlung — weiterhin die Tenotomie. Die seitherigen Erfahrungen, die Rupprecht zusammengestellt und erweitert hat, bestätigen, dass eine oft weitgehende bleibende Besserung auf diesem Wege möglich ist.

Literatur-Verzeichniss der im Text erwähnten Werke.

[1]) Paul Flechsig: Die Leitungsbahnen im Gehirn und Rückenmarke des Menschen. Leipzig 1876.

[2]) Mitchell: Transact. of the soc. of Lond. Vol. III, 1862. (Virch. Jahresbericht 1862, S. 367.)

[3]) Gowers: Birth palsies. Laneet 1888.

[4]) Gudden: Experimentaluntersuchungen über das Schädelwaehsthum. München 1874.

[5]) Jensen: Sehädel und Hirn einer Mikrocephalin. Archiv f. Psychiatrie X, 3. H.

[6]) Bechterew: Zur Frage über die seeundären Degenerationen des Hirnsehenkels. Archiv f. Psyehiatrie 19.

[7]) W. Onufrowicz: Das balkenlose Mikroeephalengehirn Hoffmann. Archiv f. Psyehiatrie XVIII.

[8]) E. Kaufmann: Ueber Mangel des Balkens im mensehliehen Grosshirne. Ebendaselbst S. 769.

[9]) Tiedemann: Anatomie und Bildungsgesehiehte. Nürnberg 1816 und Zeitsehrift für Physiologie, 1829.

[10]) Aeby Ch.: Zur Kenntniss der Mikroeephalie. Archiv f. Anthropologie 1874.

[11]) Theile: Ueber Mikrocephalie. Henle-Pfeuffer, Zeitschrift f. rationelle Medicin, XI. Bd.

[12]) Flesch: Ueber Schädelmissbildungen. Sitzungsberichte der med.-phys. Gesellsehaft, Würzburg 1874, nnd Festschrift zur dritten Säeularfeier der Alma Julia Maximil. Würzburg.

[13]) Mierzejewsky: Berichte der Berliner Gesellschaft für Anthropologie. 1872, März.

[14]) Hervouet M.: Etude sur le système nerveux d'nne idiote. Arehiv de physiologie normale et pathologique, S. 3, Bd. 4.

[15]) Rohon: Untersuehungen über den Bau eines Mikroeephalengehirnes. Arbeiten aus dem Wiener zoologischen Institut von Claus. Bd. II.

[16]) Alexandra Steinleehner-Gretschnikoff: Ueber den Bau des Rückenmarkes bei Mikroeephalen. Arehiv f. Psyehiatrie, XVII, 3. Heft.

[17]) Allen Starr: The sensory tract in the central nervous system. Journal of nervous and mental Diseases. 1884.

[18]) Kundrat: Die Poreneephalie. Graz 1882.

[19]) Rehm: Beschreibung zweier auf der Anatomie zu Marburg befindlicher fehlerhafter Gehirne. Zeitsehrift f. rationelle Pathologie, 1850.

[20]) Weber. Demonstration eines interessanten Hirndefeetes. Deutsehe med. Woehenschrift, 1880.

[21]) Schulze: Beitrag zur Lehre von den angeborenen Hirndefecten, Heidelberg 1886.

[22]) v. Limbeck: Zur Kenntniss der Encephalitis eongenitalis nnd ihrer Beziehung zur Porencephalie. Prager Zeitschrift f. Heilkunde, VII.

[23]) Otto: Fall von Porencephalie. Archiv f. Psychiatrie, XVI.

[24]) Ross: Spasmodic paralyses of infancy. Brain 1883.

[25]) Witkowsky: Zur Pathologie des Gehirnes. Archiv f. Psychiatrie, XVII.

[26]) Bianchi: Ricerche anatom.-patol. sulla porencefalia. Soc. med.-psicol. Referat nach Schattenberg.

[27]) Schattenberg: Ueber einen umfangreichen porencephalischen Defect des Gehirnes bei einem Erwachsenen. Aus dem pathologischen Institute zu Marburg. (Daselbst ausführliche Angabe der neueren Literatur.)

[28]) Störungen im Oberflächenwachsthume des menschlichen Grosshirnes. Aus dem pathologischen Institute Prof. Chiari's. Prager Zeitschrift f. Heilkunde, 1886 und 1888.

[29]) Sperling: Fall von Porencephalie. Virch. Archiv, 91.

[30]) Binswanger: Fall von Porencephalie. Virch. Arhiv, 102.

[31]) Balkenmangel im menschlichen Grosshirne. Prager Zeitschrift f. Heilkunde, 1886.

[32]) Anatomie des Hydrocephalus und des Gehirndruckes. Wiener med. Jahrbücher, 1888.

[33]) Fürstner: Ueber Veränderungen der grauen Substanz des Rückenmarkes bei Erkrankung der Seitenstränge. Mendel's neur. Centralblatt, 1889.

[34]) Edinger: Rückenmark und Gehirn in einem Falle von angeborenem Mangel eines Vorderarmes. Virch. Archiv. 89.

[35]) A. Pick: Zur Lehre von der Agenesie des Rückenmarkes. Prager med. Wochenschrift, 1880. (Siehe auch denselben Autor: Berliner klin. Wochenschrift, 1879, Nr. 10.)

[36]) Zacher: Zur pathologischen Anatomie der progressiven Paralyse. Archiv f. Psychiatrie, XV.

[37]) Strümpel: Arch. f. Psych. XVII.

[38]) Erlicki und Rybalkin: Archiv f. Psychiatrie, XVII.

[39]) Debove und Gombault: Archiv de Physiologie, 1879.

[40]) Mierzejevsky et Erlicki: Ibidem 1883.

[41]) Adamkiewicz: Die normale Muskelfunction betrachtet als das Gleichgewicht zweier antagonistischer Innervationen. Zeitschrift f. klinische Medicin, 1881.

[42]) P. Rupprecht: Ueber angeborene spastische Gliederstarre und spastische Contracturen. Volkmann's Sammlung klinischer Vorträge, Nr. 198. (Daselbst Zusammenstellung der Literatur.)

Methoden der Wiedergabe der Bilder.

Das Gehirn wurde sofort nach der Herausnahme von H. M. Dr. Hrubesch photographirt. Unter Controle dieses Photogrammes hat H. M. Dr. Henning die Zeichnung nach dem sammt den präparirten Gefässen in Müller'scher Chromlösung gehärteten Gehirne angefertigt.

Die Versuche, die durchsichtig gefärbten Querschnitte durch die linke Hemisphäre photographisch wiederzugeben, hat Herr Docent Dr. J. Moser im physikal.-chemischen Laboratorium des Herrn Univ.-Prof. Dr. J. Loschmidt geleitet und controlirt.

Es wurden dabei verschiedene Färbemethoden auf ihre Verwendbarkeit zu photographischer Wiedergabe versucht; am besten bewährte sich die Pál'sche Modification der Weigert-Färbung, welche die schärfsten Contraste gibt.

Als Lichtquelle genügte ein gutes Auerlicht; als Platten wurden die Obernetter'schen Eosin-Silberplatten verwendet.

Unsere ursprüngliche Absicht, ohne alle Retouche die Wiedergabe »als Document der Natur« zu bringen, scheiterte diesmal an technischen Schwierigkeiten, u. a. auch störte der Umstand, dass ich Glimmer-Deckgläser verwendet hatte.

Erklärung der Tafel-Figuren.

Fig. I. Schädelbasis mit erhaltener Dura mater.
(Um $^1/_5$ vergrössert).

l. cr. o. = lamina cribrosa nervi olfactorii,
for. o. = foramen opticum,
a. c. = apertura carotidea,
f. III = Eintritt des Nerv. III,
f. IV = » » » IV,
f. V = » » » V,
f. VI = » » » VI,
f. VIII = meatus audit. intern.
f. j. = Durchtritt des Nerv. IX, X, XI,
f. XII = » » » XII,
f. v. = » » » der arteriae vertebrales,
f. occ. = foramen occipitale (das knöcherne ist viel grösser),
r. f. orb. = Region der fissura orbitalis,
r f. ov. = Region des foramen ovale und f. spinosum.

Fig. II. Basale Ansicht des Gehirnes mit den Gefässen.
(Um $^1/_5$ vergrössert).

l. fr. = lobus frontalis,
l. o. = Olfactoriusgebiet,
l. temp. = lobus temporalis,
a. c. a. = arteria cerebri anterior,
art. f. S. = arteria fossae Sylvii,
c. p. = art. comm. posterior,
XII = nerv. hypoglossus.

Fig. III. Linke Seitenansicht des ganzen Gehirns.
(Um $^1/_5$ vergrössert).

l. fr. = lobus frontalis,
l. p. = lobus parietalis,
l. temp. lobus temporalis,
i. R. = Inselwindungen,
cbll. = cerebellum,

Fig. IV, Querschnitt durch die linke Hemisphäre, Beginn des Schläfelappens.
Vergrösserung 4 : 3.

n. l. = nucleus lenticularis
c. str. = corpus striatum
} beide stark zerklüftet,
c. a. = commissura anterior,

ch. n. o. = chiasma nervorum opticorum,
l. p. = rudimentäres vorder. Scheitelhirn,
a. l. temp. = Spitze des Schläfelappens.

Fig. V. Querschnitt durch die linke Hemisphäre, vord. Drittel des Schläfelappens. Vergrösserung 4 : 3.

l. p. = lobus parietalis,
l. temp. = lobus temporalis,
s. gr. = graue Substanz,
c. v. = Ventrikelschichte mit sehr spärlichen Nervenfasern.
f. + c. cl. = fornix mit Gewebsresten des corpus callosum.
c. int. = Faserstrahlung nach dem Schläfenlappen.
n. l. = Reste des nucleus lenticularis,
th. o. = Zerklüftete Massen des thalamus opticus,
n. r. = nucleus ruber, sammt Schleifeschichte,
c. s. th. = corpus subthalamicum,
tr. o. = tractus opticus.

Fig. VI. Querschnitt durch die linke Hemisphäre. c. Mitte des Schläfelappens Vergrösserung 4 : 3.

l. p. = lobus parietalis,
l. temp. = Mark und Rinde des intacten Schläfelappens,
tr. o. = Fasern zum tractus opticus,
p. p. t. = äussere Reste des pes pedunculi nach dem Schläfelappen zu ausstrahlend.
s. perf. = Substantia perforata,
f. + c. cl. = Faserreste des formix und corpus callosum zumeist ersterem angehörend,
c. p. = Fasern von der commissura posterior,
f. M. = Meynert'sches Bündel,
n. r. = nucleus ruber der Haubenregion.

Fig. VII. Querschnitt durch die linke Hemisphäre. Hinteres Drittel des Schläfelappens. Vergrösserung 4 : 3.

l. p. p. = lobus parietalis posterior,
c. p. = commissur. posterior,
f. n. r. = Faserzüge zum rothen Kerne,
p. p. t. = pars temporalis pedis pedunculi,
tr. opt. = Rest des tractus opticus,
c. i. = cornu inferius ventriculi lateralis,
t. v. = Region des fehlenden Stratums des tapetum ventriculi,
st. i. t. = Fasern des Schläfelappenstieles des thalamus opticus,
l. temp. = Rinde des Schläfelappens, Uebergang zum lobus occipitalis,
f. + c. cl. = fornix und geringe Balkenreste.

Fig. 3.

Fig. 1.

Verlag von Alfred Hölder, k.u.k.Hof-u.Universitäts-Buchhändler in Wien.

Fig. 2.

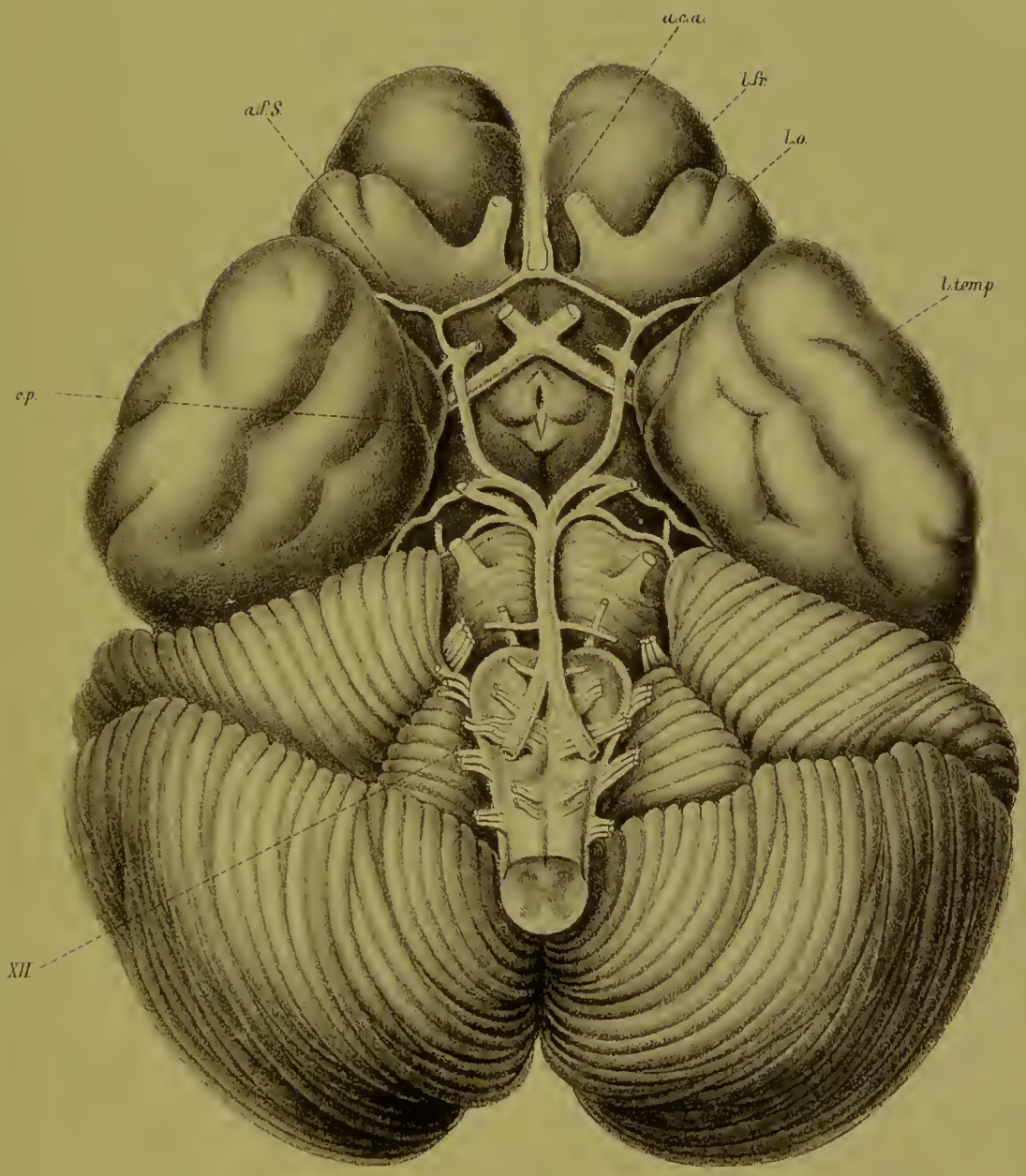

Nach d. Nat. gez. von Dr T. Henning Verlag von Alfred Hölder, k.u.k. Hof-u. Universitäts-Buchhändler in Wien. Lith. Anst. v. G. Freytag & Berndt, Wien

Dr. G. ANTON: Angeborene Erkrankungen des Central-Nervensystems.

Fig. IV.

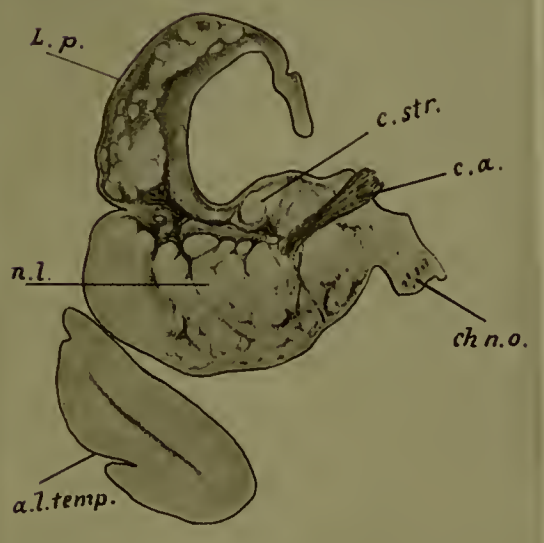

Fig. V.

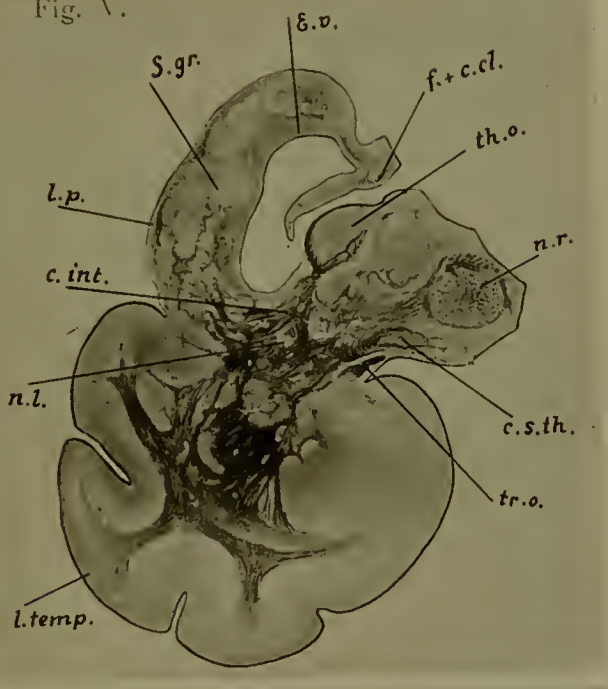

Fig. VI.

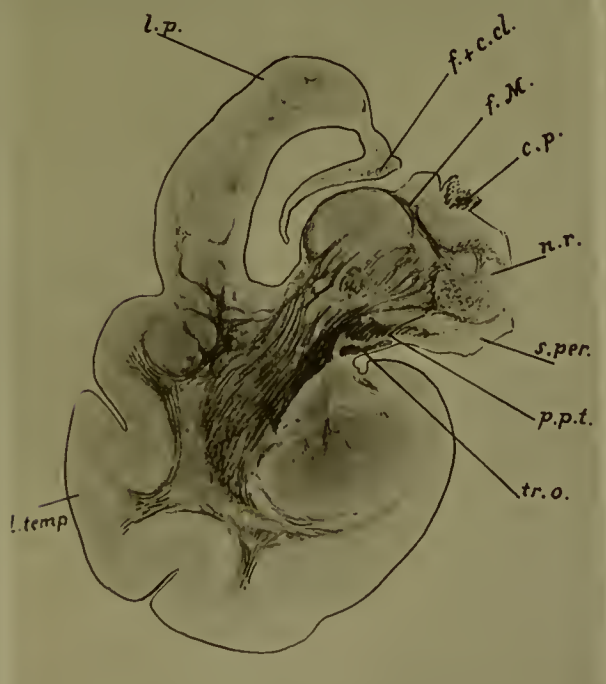

Fig. VII.

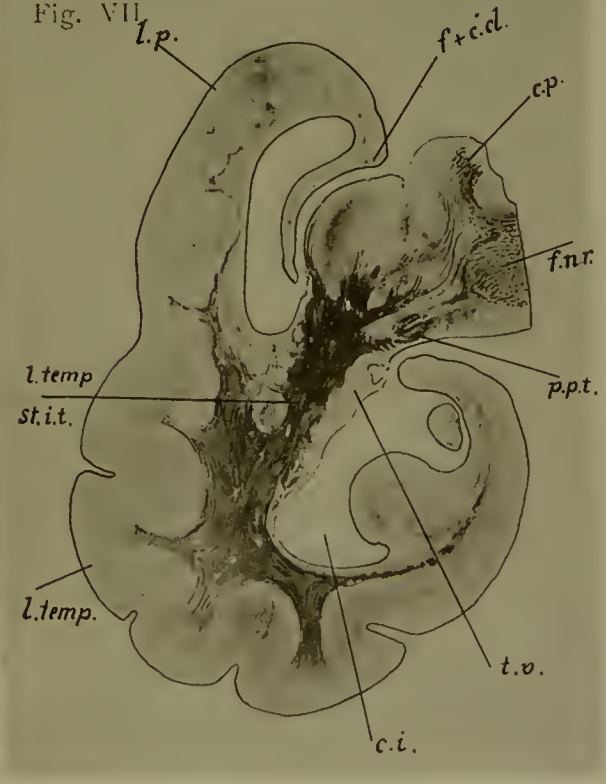

Verlag von Alfred Hölder, k. u. k. Hof- und Universitäts-Buchhändler in Wien.

Lichtdruck von M. Jaffé, Wien.